



**UNIVERSIDADE DO ESTADO DA BAHIA**  
**DEPARTAMENTO DE CIÊNCIAS HUMANAS – *CAMPUS IX***  
**CURSO DE MEDICINA VETERINÁRIA**

**REVISÃO DE LITERATURA – MONOGRAFIA II**

Orientador: Professor Dr. Rodrigo Lima Carneiro

**Gleycielle Leite Marques**

Barreiras, Dezembro de 2024.

**Gleycielle Leite Marques**

**USO DA ENDOSCOPIA COMO FERRAMENTA  
DIAGNÓSTICA DE DISTÚRBIOS RESPIRATÓRIOS NA  
CLÍNICA DE PEQUENOS ANIMAIS: REVISÃO**

Revisão de literatura apresentado ao Curso de Medicina Veterinária, *Campus IX* da Universidade do Estado da Bahia, no componente curricular Monografia II, como requisito parcial para obtenção do título de Bacharel em Medicina Veterinária. Orientador: Prof. Dr. Rodrigo Lima Carneiro.

Barreiras, 2024.

## **LISTA DE ILUSTRAÇÕES**

Figura 1- Tipos de fibroscópico .....	9
Figura 2 - Traqueia por meio do exame traqueobroncoscópico .....	11
Figura 3 – Coanas nasais por meio de exame nasofaringorinoscópico .....	12
Figura 4 - Kit de artroscopia veterinária .....	13

## SUMÁRIO

INTRODUÇÃO.....	6
A ENDOSCOPIA NO UNIVERSO DA MEDICINA VETERINÁRIA .....	7
TRAQUEOBRONCOSCOPIA .....	8
NASOFARINGORINOSCOPIA .....	11
PRINCIPAIS DOENÇAS DO TRATO RESPIRATÓRIO DIAGNOSTICADAS VIA EXAME ENDOSCÓPICO .....	14
CONSIDERAÇÕES FINAIS .....	16
REFERÊNCIAS BIBLIOGRÁFICAS .....	17

Gleycielle Leite Marques<sup>1</sup> (iD Orcid <https://orcid.org/0009-0002-8807-2270>)

Ana Cássia Mendes de Oliveira Silva<sup>2</sup> (iD Orcid <https://orcid.org/0009-0005-4569-1081>)

Lucas Myrran Macedo de Oliveira<sup>3</sup> (iD Orcid <https://orcid.org/0009-0009-4258-7616>)

Jackson Farias<sup>4</sup> (iD Orcid <https://orcid.org/0000-0002-8247-8221>)

Rodrigo Lima Carneiro<sup>5</sup> (iD Orcid <https://orcid.org/0000-0001-5946-5169>)

<sup>1</sup>Graduando(a) em Medicina Veterinária da Universidade do Estado da Bahia (UNEB), Departamento de Ciências Humanas, Barreiras – BA, Brasil

\* Autor para correspondência. E-mail: [gleycielle.lm@gmail.com](mailto:gleycielle.lm@gmail.com)

<sup>2</sup>Graduada em Medicina Veterinária pela Universidade do Estado da Bahia (UNEB), Departamento de Ciências Humanas, Barreiras – Ba, Brasil.

<sup>3</sup>Discente da Universidade do Estado da Bahia (UNEB), Departamento de Ciências Humanas, Barreiras-Ba, Brasil

<sup>4</sup>Discente da Universidade do Estado da Bahia (UNEB), Departamento de Ciências Humanas, Barreiras-Ba, Brasil

<sup>5</sup>Professor Doutor da Universidade do Estado da Bahia (UNEB), Departamento de Ciências Humanas, Barreiras – BA, Brasil.

## **Uso da endoscopia como ferramenta diagnóstica de distúrbios respiratórios na clínica de pequenos animais: revisão**

**Resumo:** A endoscopia se consolidou como uma ferramenta essencial na medicina veterinária, oferecendo vantagens significativas para o diagnóstico e tratamento diversas condições internas, entre eles as de afecções respiratórias. As técnicas proporcionam uma análise aprofundada das estruturas internas de forma minimamente invasiva, beneficiando pacientes que necessitam de uma abordagem mais precisa e com menor desconforto. A endoscopia permite a coleta de amostras para biópsia e intervenções terapêuticas específicas, ampliando as possibilidades diagnósticas e elevando o padrão de cuidado. Essa tecnologia representa um avanço substancial para a medicina veterinária, aliando precisão diagnóstica e bem-estar animal. Esta revisão de literatura pretende mostrar a eficácia da traqueobroncoscopia e nasofaringorinoscopia, exames endoscópicos, em comparação com outros métodos que buscam o diagnóstico de distúrbios respiratórios.

**Palavras-chave:** Traqueobroncoscopia; nasofaringorinoscopia; diagnóstico por imagem

## ***Use of endoscopy as a diagnostic tool for respiratory disorders in small animal clinics: review***

**Abstract:** Endoscopy has established itself as an essential tool in veterinary medicine, offering significant advantages for the diagnosis and treatment of various internal conditions, including respiratory diseases. The techniques provide an in-depth analysis of internal structures in a minimally invasive way, benefiting patients who require a more precise approach with less discomfort. Endoscopy allows the collection of samples for biopsy and specific therapeutic interventions, expanding diagnostic possibilities and raising the standard of care. This technology represents a substantial advance for veterinary medicine, combining diagnostic accuracy and animal well-being. This literature review aims to show the effectiveness of tracheobronchoscopy and nasopharyngorinoscopy, endoscopic examinations, in comparison with other methods that seek to diagnose respiratory disorders.

**Keywords:** Tracheobronchoscopy; nasopharyngorinoscopy; imaging diagnosis

## **Introdução**

O sistema respiratório desempenha um papel vital na manutenção da vida dos animais, sendo responsável por funções essenciais, como a troca gasosa, o controle do equilíbrio químico e a regulação da temperatura corporal (LEAL, 2021). Compreender a estrutura e o funcionamento desse sistema é fundamental para o diagnóstico e manejo de diversas condições clínicas que podem comprometer sua eficiência. Em animais domésticos, como cães e gatos, o sistema respiratório é complexo e envolve uma série de órgãos, incluindo as fossas nasais, faringe, laringe, traqueia, brônquios, bronquíolos, alvéolos e pulmões.

Diante da complexidade do sistema respiratório, o diagnóstico e tratamento de doenças que afetam esse sistema exigem ferramentas precisas e eficazes. Nesse contexto, a endoscopia tem se destacado como uma ferramenta essencial e de crescente importância na medicina veterinária, especialmente pela sua capacidade de proporcionar diagnósticos precisos e tratamentos minimamente invasivos em pequenos animais. Desde sua introdução na década de 1970, seu uso foi ampliado do trato gastrointestinal, procedimento mais clássico, por meio da endoscopia digestiva alta e da colonoscopia para outras regiões como trato urinário (uretroscopia), articulações (artroscopia) e trato respiratório (traqueobroncoscopia e nasofaringorinoscopia), refletindo o avanço tecnológico que, hoje, é amplamente adotado em clínicas veterinárias (Johnson, 1980).

Entre as modalidades endoscópicas, a traqueobroncoscopia e a nasofaringorinoscopia se consolidaram como "padrões-ouro" para o diagnóstico e tratamento de doenças respiratórias. Enquanto a traqueobroncoscopia permite a visualização direta da traqueia e dos brônquios, a nasofaringorinoscopia oferece uma visão detalhada das cavidades nasais. Essas técnicas melhoram a precisão do diagnóstico e permitem intervenções seguras e eficazes (Crivellenti, 2023).

Essas metodologias fornecem informações cruciais que auxiliam no diagnóstico preciso e no planejamento adequado do tratamento, tornando-se ferramentas essenciais para a definição do diagnóstico final. O emprego dessas técnicas é fundamental para garantir um diagnóstico e tratamento efetivos em casos de comprometimento respiratório

em cães e gatos, contribuindo diretamente para a melhoria do manejo clínico e para a recuperação dos animais (Rolemberg, 2023).

Diante disso, essa revisão de literatura permite mostrar como a utilização da traqueobroncoscopia e da nasofaringorinoscopia auxilia em diagnósticos mais precisos e tratamentos mais eficazes para doenças respiratórias em pequenos animais, detalhando as vantagens e limitações dos endoscópios rígidos e flexíveis e trazendo a tona o valor agregado das técnicas endoscópicas na rotina veterinária, contribuindo para aprimorar os cuidados oferecidos aos animais e promovendo avanços significativos na medicina veterinária moderna.

### **A endoscopia no universo da medicina veterinária**

A endoscopia tem se tornado cada vez mais comum na medicina veterinária, sendo uma prática importante na área clínica, permitindo aos profissionais a realização de diagnósticos precisos e intervenções terapêuticas menos invasivas (Bjorling *et al.*, 2000; Noone, 2001).

Na Medicina Veterinária, a endoscopia teve seu início com o uso em pequenos animais no início dos anos de 1970, no qual foi relatada uma avaliação do trato respiratório inferior de cães e gatos. Entretanto, apenas em 1976 foi publicado o primeiro uso do endoscópio na avaliação do trato gastrointestinal em pequenos animais (Johnson, 1980)

No universo da medicina veterinária, esse avanço tem sido observado inicialmente em universidades e em centros especializados principalmente, e atualmente, e ainda em menor escala em clínicas de pequenos animais, comprovando a ideia de um mercado cada vez mais exigente por parte dos proprietários e do bem-estar animal, visando medidas menos invasivas com diagnósticos mais preciso das enfermidades (Tams, 2006).

A endoscopia é um procedimento no qual se utiliza um instrumento chamado de endoscópio, para examinar o interior de órgãos ou cavidades do corpo, sendo uma ferramenta valiosa no diagnóstico e tratamento de diversas condições médicas (Cabrera; Fernandez, 2020).

Esse método tem se sido bem estabelecido na medicina veterinária, pois além da propriedade de observação magnificada da mucosa e lúmen do sistema respiratório para diagnóstico, a endoscopia respiratória, também chamada de laringotraqueobroncoscopia (LTB), permite a realização de biopsias incisionais ou excisionais, remoção de corpos

estranhos, lavado e escovado traqueal e/ou broncoalveolar, além de auxílio na colocação de próteses laríngeas, endotraqueais e endobronquiais (Noone, 2001).

O modelo rígido tem como vantagem um investimento inicialmente menor que o modelo flexível, e qualidade de imagem melhor quando comparada ao fibroendoscópio. Os endoscópios flexíveis possibilitam melhor mobilidade e maior visibilidade das vias respiratórias, mas a principal diferença está na qualidade de imagem entre o fibroendoscópio e o vídeoendoscópio (Mckiernan, 2005; Venkervan Haagen, 2005).

O fibroendoscópio transmite a imagem por meio de fibras ópticas, necessitando de câmera acoplada para digitalização da imagem, com qualidade de imagem inferior. Já o vídeoendoscópio possibilita visibilização com excelente qualidade de imagem, devido a uma microcâmera no interior do aparelho, a qual produz imagem eletrônica, mas o custo deste equipamento é bem mais elevado (Johnson, 2001).

O diâmetro dos equipamentos é variado e deve estar de acordo com o tamanho do animal. Os mais indicados são de 2 a 4 mm para gatos ou cães pequenos, sendo de 2,5 mm o ideal para evitar a obstrução de ar. O canal de trabalho é proporcional ao diâmetro do aparelho, sendo assim, quanto menor o diâmetro do endoscópio, menor será o canal de trabalho, podendo dificultar a coleta de material e a passagem de instrumentos. Os aparelhos de 6 a 10 mm de diâmetro são indicados para cães de médio e grande porte (Miller, 2007).

A estrutura do endoscópio é tubular, oca, rígida ou flexível, equipada com um sistema de lentes e/ou feixes de fibra ótica para auxiliar no diagnóstico e possível tratamento do paciente (Cox, 2015), sendo considerado, por isso, um procedimento minimamente invasivo.

O endoscópio possui uma câmera na extremidade, transmitindo imagens em tempo real para o monitor, permitindo aos profissionais examinarem as regiões internas em busca de anormalidades, como inflamações, úlceras, pólipos e tumores (Domingos *et al.*, 1997; Slovak *et al.*, 2015). Os tipos de endoscópios variam conforme a forma de obtenção de imagem, e podem ser classificados como: diretos, fibroscópios e vídeo-endoscópios (Chamness, 2011).

### **Traqueobroncoscopia**

Segundo Cunha (2019) o exame de traqueobroncoscopia permite a visualização da traqueia e dos brônquios, por meio do broncoscópio sendo o exame preferencial para

se chegar ao diagnóstico, no qual é feita a avaliação da traqueia até a carina (Passos *et al.*, 2004).

Para o exame da traqueobroncoscopia, podem ser utilizados os fibroscópios demonstrados na figura 1.

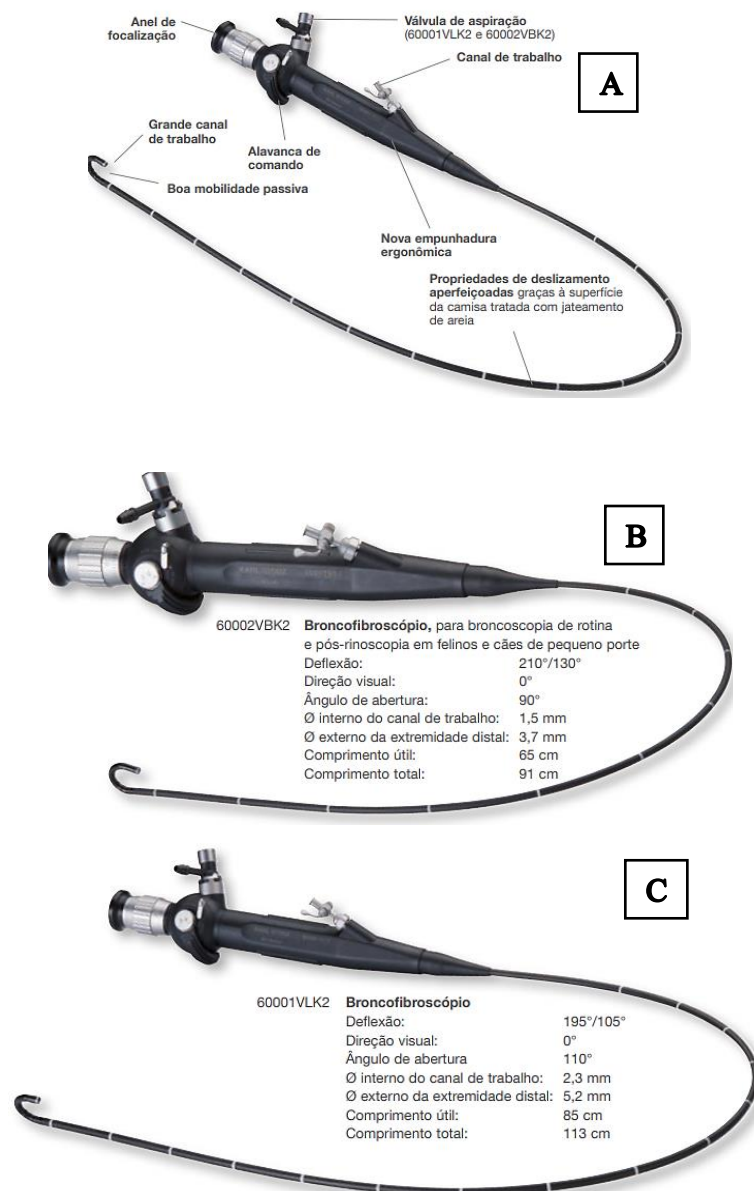


Figura 1 Fibroscópios para animais de pequeno porte. A) Fibroscópio de tamanho reduzido. B) Broncofibroscópio para felinos. C) Broncofibroscópio para caninos. Fonte: EndoWorld (2022).

São também utilizados os seguintes equipamentos: pinça de biópsia, pinça de apreensão, tampa para compensação de pressão, testador e vedação, escova de limpeza, válvula de aspiração, adaptador de limpeza, extrator de cálculos, escova para citologia, tubo sobressalente e mangueira externa e empunhadura, além de cabo de transmissão, câmara e monitor (EndoWorld, 2022).

O procedimento de traqueoscopia e broncoscopia é utilizado para identificação de lesões, lavado broncoalveolar ou escovado traqueal/bronquial, remoção de corpos estranhos traqueais e bronquiais, identificação de torção de lobo pulmonar, auxílio na colocação de stents, coleta de amostras para citologia, cultura, antibiograma e biópsias (McCarthy, 2005).

Além disso, através da coleta de amostras, é possível realizar a pesquisa de infecção, determinar o tipo celular e caracterizar as células presentes na mucosa traqueal (Benvenho *et al.*, 2018). Não somente isso, mas este é o método mais confiável de exploração e colheita de amostras da mucosa respiratória para biópsias (Passos *et al.*, 2004).

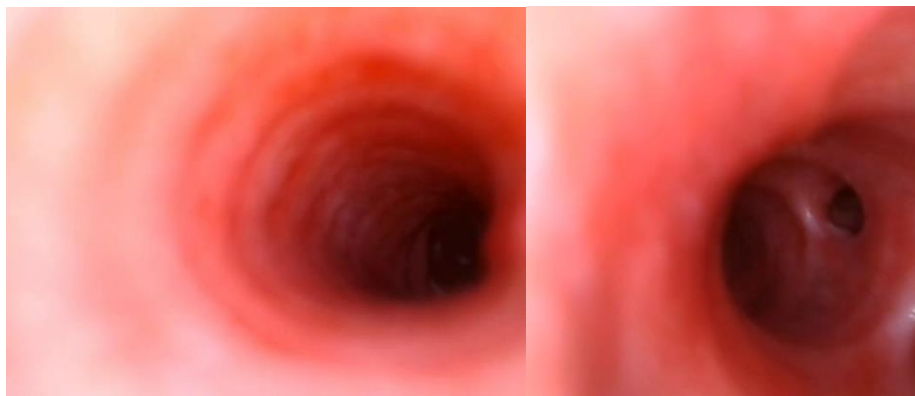Esse exame endoscópico possibilita a observação das vias respiratórias inferiores e, em comparação com outros métodos de diagnóstico, como radiografia e tomografia, consegue fornecer informações precisas, e quando ligada a afecções crônicas das vias respiratórias superiores ou inferiores, é considerada teste ouro para inúmeras patologias. O exame objetiva realizar uma avaliação detalhada do sistema respiratório inferior, analisando a integridade da mucosa e as possíveis alterações (Cechinel, 2021).

Para a realização da traqueobroncoscopia, o animal deve ser submetido à anestesia e colocado em decúbito ventral/esternal. Hawkins (2015) destaca que a anestesia permite que o paciente atinja um plano anestésico superficial junto com a manipulação das vias aéreas, aumentando a probabilidade na identificação de um colapso traqueal. McKiernan (2005) afirma que é necessária anestesia geral para controlar os reflexos. O anestésico ideal deve ter efeito cardiorrespiratório mínimo, conduzindo a uma recuperação tranquila.

Seguidamente, com o auxílio de um laringoscópio se introduz a sonda endotraqueal e do endoscópio rígido ou flexível de tamanho apropriado, possibilitando a visualização do lúmen traqueal e dos brônquios principais (Hawkins, 2015; Kaye *et al.*, 2015). Cowell *et al.* (1999) descrevem que a técnica resume-se na introdução de um tubo endotraqueal, inserido a um broncoscópio de fibra óptica pelo tubo, o que possibilita a visualização da traqueia e dos brônquios principais.

A progressão do broncoscópio pela traqueia revela a carina, que se divide nos brônquios principais esquerdo e direito. A carina é utilizada como ponto de referência, e o broncoscópio deve ser recuado até este nível quando se perder a orientação espacial ao longo da árvore brônquica. A imagem obtida é invertida e, portanto, o brônquio principal direito será visto do lado esquerdo da imagem. Este é também facilmente identificado

pela sua orientação ser linear à da traqueia, ao contrário do brônquio principal esquerdo, que se lateraliza de forma mais pronunciada (Levitan; Kimmel, 2020).



*Figura 2 Traqueia por meio do exame traqueobroncoscópico. Fonte: arquivo pessoal*

O uso da traqueobroncoscopia ocorre principalmente quando há sintomas difusos ou de caráter crônico e específico como cianose, corrimento nasal unilateral ou bilateral, alteração na coloração e consistência, tosse, sibilos ou quando há alterações nos exames de triagem com radiografia e tomografia (Cabrera e Fernández, 2020; Cechinel, 2021).

Assim, Almeida (2024) descreve que, durante a traqueobroncoscopia, além de permitir a inspeção detalhada da estrutura que se inicia da laringe à região broncoalveolar, é possível a coleta para a citologia de líquidos, denominada de lavado broncoalveolar, realizada na região do lobo médio, a região mais distal do sistema respiratório, como alvéolos e interstício.

### **Nasofaringorinoscopia**

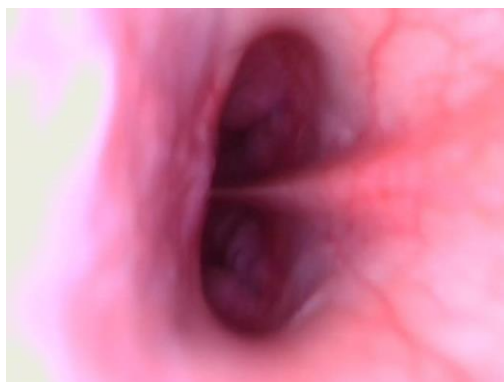O uso da nasofaringorinoscopia é recente em medicina veterinária e vem contribuindo no diagnóstico e na terapêutica de afecções nasais dos animais domésticos. A endoscopia do trato respiratório anterior é indicada em todos os casos com quadros clínicos de início agudo ou crônico, em que não se permite diagnosticar apenas pelo exame físico, de imagem e naqueles pacientes que não respondem ao tratamento empírico (Ford, 1990; Elie; Sabo, 2006).

A nasofaringorinoscopia é realizada após todos os exames laboratoriais e de imagem cumpridos, sendo indicada com o intuito de confirmar o diagnóstico ou de modo terapêutico, por meio da avaliação macroscópica das cavidades nasais e na obtenção de biópsias, sendo que duas técnicas são aplicadas para realizar a nasofaringorinoscopia em pequenos animais. A primeira se dá pelo acesso rostral à cavidade nasal, denominada nasofaringorinoscopia anterior. A segunda é realizada por meio da retroflexão do

endoscópio flexível, que permite a visualização da nasofaringe, e denomina-se rinoscopia posterior ou nasofaringoscopia (Davidson *et al.*, 2004; Willard; Radlinsky, 1999).

Embora seja modalidade de imagem ainda em crescimento na rotina de clínica de pequenos animais, a nasofaringorinoscopia, além de inspecionar diretamente a cavidade nasal, possibilita a realização da coleta de materiais biológicos, por meio de lavados ou swabs, e amostras citológicas, por meio de escovas, para exames histopatológicos (McCarthy, 2005). É possível também, a realização de procedimentos terapêuticos locais e guiados, como a infusão tópica de antifúngicos no tratamento de aspergiloses e blastomicoses (Saunders *et al.*, 2004).

A nasofaringorinoscopia pode ser realizada por meio de endoscópio de fibra óptica rígida ou flexível. No entanto, o tamanho do animal e a dimensão da cavidade nasal podem impor algumas limitações ao exame, sendo necessário utilizar mais de um tipo de equipamento (Bedford, 1997; Ford, 1990).



*Figura 3 Coanas nasais por meio de exame nasofaringorinoscópico. Fonte: arquivo pessoal*

Vale lembrar que, em cães de médio e grande porte, a acessibilidade é maior e, independentemente do tamanho do paciente ou do equipamento, o exame não permite a visualização de toda a extensão da cavidade nasal, mas grande parte dela pode ser avaliada. O exame pode não trazer informações precisas quanto à extensão da lesão, e a presença de secreção mucopurulenta espessa ou sanguinolenta pode prejudicar o exame, além de possuir custo elevado na obtenção e na manutenção dos equipamentos (Davidson *et al.*, 2004; McCarthy, 2005).

A nasofaringorinoscopia permite assim averiguar a presença de alterações como secreções e sangue, hiperemia, textura da mucosa, integridade do septo nasal, presença de pólipos, massas e corpos estranhos. Devem ser obtidas seis ou mais amostras de locais diferentes, havendo assim maior probabilidade de obter uma amostra diagnóstica (Willard; Radlinsky, 1999; Elie; Sabo, 2006; Page, 2017).

Os endoscópios rígidos normalmente usados apresentam diâmetro que variam de 1 a 7mm com bainha de tamanho 11-14. Para realização da nasofaringorinoscopia posterior e da nasofaringe, utiliza-se endoscópio e pinça de biópsia flexíveis (Viana *et al.*, 2004). A utilização de endoscópios rígidos, como artroscópios e os endoscópios de cistoscopia permite a visualização de uma maior extensão da cavidade nasal, contudo cerca de 50% da sua porção caudal continua inacessível (Elie; Sabo, 2006).

No objetivo de evitar possíveis lesões hemorrágicas iatrogênicas, delicadamente, explora-se a cavidade nasal desde a porção rostral até a porção ventral, começando pela cavidade mais acometida até a hemicavidade contralateral (Elie; Sabo, 2006).

Tanto endoscópios rígidos, quanto vídeoendoscópios são ferramentas fundamentais para exploração nasofaringorinoscopia da cavidade. O primeiro grupo é composto pelos rinoscópios, artroscópios (Figura 4) otoscópios, manuseados por meio da técnica anterógrada, iniciando da porção mais externa e rostral da cavidade nasal até limites caudais (Ohlerth; Scharf, 2007).



Figura 4 Kit de artroscopia veterinária. Fonte: Equiboard (2015).

Os equipamentos supracitados permitem acesso limitado à cavidade nasal, explorando somente de 50- 80% desta região anatômica. Desta forma, o endoscópio flexível tem função complementar na avaliação da cavidade, individualizando coanas nasais, realizada através da “manobra em jota”, caracterizada pela técnica de flexão da ponta do endoscópio em 180°, e inserção deste intraoralmente em direção dorsocaudal até alcançar a região nasofaríngea. Vale destacar que os endoscópios flexíveis utilizados para nasofaringorinoscopia veterinária são os broncoscópios pediátricos (Elie; Sabo, 2006).

### **Principais doenças do trato respiratório diagnosticadas via exame endoscópico**

A endoscopia é uma modalidade minimamente invasiva de visualização direta útil nas doenças respiratórias, uma vez que permite obter um diagnóstico presuntivo com base em alterações macroscópicas (visualização de placas fúngicas, corpos estranhos, pólipos nasais, ácaros nasais), e também ser usado como método terapêutico (remoção de corpos estranhos ou placas fúngicas, remoção paliativa de tumores) (Auler *et al.*, 2015; López, 2017).

O uso da nasofaringorinoscopia teve um crescimento exponencial nos últimos anos, principalmente quando utilizado para diagnóstico de rinite crônica e aguda (Maria, 2021). A utilização de estudos através da nasofaringorinoscopia pode ser o ponto-chave em algumas casuísticas de doenças do trato respiratório superior, devido à ampla gama de possíveis diagnósticos, causados por uma variedade de etiologias, incluindo doenças primárias como de origem inflamatória, neoplásica, corpos estranhos, rinite fúngica, bacteriana, parasitária e quadros de sinusite micótica (Rolemberg, 2023).

Tumores nasais são de fácil identificação à nasofaringorinoscopia e, embora essas formações tenham formato, coloração, vascularização e textura variáveis, em sua maioria são caracterizadas como grandes massas proliferativas, obliterando cavidade nasal, cobertas por secreção mucopurulenta (Johnson; Wisner, 2007).

Já a traqueobroncoscopia é indicada em animais com sinais de doenças de vias aéreas como intolerância a exercício, estridor ou dispneia (Fossum, 2008), auxiliando no diagnóstico de afecções respiratórias, como bronquite crônica, traqueíte e neoformações nas vias aérea (Bjorling *et al.*, 2000; Noone, 2001). Está indicada, ainda, em todos os casos de tosse crônica e, em particular, nas broncopneumonias, quando não respondem ao tratamento convencional (Flores, 1997; Brarley *et al.*, 1991).

As indicações gerais incluem: obstrução que não responde rapidamente ao tratamento conservador, doenças respiratórias crônicas para visibilização da traqueia e brônquio, aspiração terapêutica de secreções localizadas ou profusas em animais que estão tossindo, presença de hiperplasia folicular linfoide, neuropatia laringeana, secreção, hemorragia pulmonar induzida por esforço, deslocamento dorsal de palato mole, síndrome do braquicefálico, entre outros (Leonard, 1988; Ettinger; Ticer, 1992).

A bronquite crônica nos cães e a asma e a bronquite nos gatos são as principais afecções bronquiais nessas espécies e têm alta incidência na rotina clínica. São caracterizadas pela produção excessiva de muco e como consequência há a presença de

tosse crônica, dificuldade respiratória e episódios de broncoespasmo (Bay; Johnson, 2004; Kirschvink *et al.*, 2007; Ettinger, 2010).

A presença de outras doenças de origem respiratória concomitantes como broncopneumonia, broncopneumonia eosinofílica, broncomalácia ou ainda afecções cardíacas como a endocardiose de mitral podem dificultar o diagnóstico das doenças bronquiais por apresentarem sinais clínicos bastante semelhantes (Padrid, 2000; Johnson *et al.*, 2013; Rosanski, 2014). Logo, a associação de exames seja a melhor opção para o sucesso diagnóstico (Hawkins, 2014).

Em relação aos corpos estranhos, é possível afirmar que o exame endoscópico permite não só confirmar sua presença, como é ainda o método de eleição para a sua extração, com taxas de sucesso entre 40-83% (Tenwolde *et al.*, 2010; Leal *et al.*, 2017). Quando prolongada, deve ser feita uma abordagem cirúrgica (Levitan; Kimmel, 2020).

As lesões do lúmen e da mucosa traqueobrônquica, que são identificáveis através do exame broncoscópico são diversas, tais como alterações de calibre (estenose e colapso), compressões extraluminais, secreção sanguinolenta, coloração ou consistência alterada, hiperemia, espessamentos com perda de detalhe dos vasos sanguíneos submucosos, irregularidades, massas, hemorragias e erosões, tumefações e compressões externas da mucosa (Venkervan Haagen *et al.*, 1985; Johnson; Vernau, 2011; McKiernan, 2021).

Através da traqueobroncoscopia também é possível classificar os graus de hipoplasia traqueal nos animais acometidos pela afecção em leve, moderada e grave (Kaye *et al.*, 2015).

O procedimento também fornece o diagnóstico definitivo do colapso traqueal e avalia a gravidade do processo, a conformação do lúmen traqueal e dos graus de colapso da traqueia, que variam do grau I ao grau IV. Além disso, a traqueobroncoscopia caracteriza a porção da traqueia colapsada, detecta o grau de lesão da mucosa e permite a coleta de material para avaliação citológica e/ou microbiológica (Tangner; Hobson, 1982; Hoosgood, 1999; Johnson, 2000).

Os procedimentos endoscópicos fornecem informações relevantes sobre a presença, distribuição e extensão destas alterações, bem como permite a avaliação da gravidade das lesões, a sua reversibilidade e o prognóstico a elas associado (Johnson; Vernau, 2011; Dear; Johnson, 2013; Crisi *et al.*, 2019).

## **Considerações finais**

A endoscopia é uma técnica minimamente invasiva que tem se tornado cada vez mais relevante no diagnóstico e tratamento de doenças respiratórias em animais. Essa modalidade permite uma avaliação direta e detalhada das vias aéreas, fornecendo diagnósticos precisos com base em alterações macroscópicas, como a presença de placas fúngicas, pólipos, corpos estranhos e ácaros nasais. Além disso, a endoscopia é útil em intervenções terapêuticas, como a remoção de tumores ou de corpos estranhos, destacando-se como método eficaz e seguro para manejo de diversas afecções respiratórias.

Nos últimos anos, o uso da nasofaringorinoscopia, uma modalidade de endoscopia focada no trato respiratório superior, apresentou crescimento expressivo. Esse exame é particularmente indicado para casos de rinite crônica e aguda, além de outras condições complexas, como sinusites e rinite fúngica. A nasofaringorinoscopia permite a visualização de tumores nasais, frequentemente identificáveis pela presença de grandes massas obstrutivas, geralmente associadas a secreções mucopurulentas.

Já a traqueobroncoscopia é uma técnica endoscópica indicada para avaliar condições da traqueia e dos brônquios, sendo essencial em animais com tosse crônica, dificuldades respiratórias e sinais de colapso traqueal. Esse exame permite identificar lesões traqueobrônquicas, aspiração de secreções, coleta de amostras para análise e a classificação de alterações do lúmen traqueal, como estenose e colapso traqueal, facilitando o diagnóstico e o manejo dessas condições.

Portanto, a endoscopia consolidou-se como uma ferramenta indispensável na medicina veterinária moderna, oferecendo vantagens significativas para o diagnóstico e tratamento de afecções respiratórias e outras condições internas em pequenos animais. Sua aplicação, por meio de técnicas como a nasofaringorinoscopia e a traqueobroncoscopia, proporciona uma análise aprofundada das estruturas internas de forma minimamente invasiva, beneficiando especialmente pacientes que necessitam de uma abordagem mais precisa e com menor desconforto.

Ao permitir a coleta de amostras para biópsia e intervenções terapêuticas específicas, a endoscopia não só amplia as possibilidades diagnósticas na prática veterinária como eleva o padrão de cuidado ao promover intervenções seguras e eficazes. Dessa forma, a endoscopia representa um avanço substancial para a medicina veterinária, destacando-se como uma tecnologia que alia precisão diagnóstica e bem-estar animal.

## Referências bibliográficas

- ALMEIDA, R. et al. Aspectos clínicos, diagnósticos e terapêuticos da asma felina: revisão de literatura. *Research, Society and Development*, v. 13, n. 1, p. 1-9, 2024. Disponível em: <[https://www.researchgate.net/publication/377568602\\_Aspectos\\_clinicos\\_diagnosticos\\_e\\_terapeuticos\\_da\\_asma\\_felina\\_Revisao\\_de\\_literatura](https://www.researchgate.net/publication/377568602_Aspectos_clinicos_diagnosticos_e_terapeuticos_da_asma_felina_Revisao_de_literatura)>. Acesso em 16 de outubro 2024.
- AULER, F. A. B et al. Doenças em Cavidade Nasal e Seios Paranasais. In: JERICÓ, M. M. et al. *Tratado de medicina Interna de cães e gatos*. Rio de Janeiro: Elsevier, 2015
- BAY, J. D.; JOHNSON, L. R. Feline bronchial disease/Asthma. In: KING, L. G. *Textbook of respiratory disease in dogs and cats*. St. Louis: Saunders, 2004. Disponível em: <<https://rvz.emnuvens.com.br/rvz/article/view/1571>>. Acesso em 16 de outubro de 2024
- BEDFORD, P. G. C. Afecções do focinho. In: ETTINGER, S. J.; FELDMAN, E. C. *Tratado de medicina interna veterinária: moléstias do cão e do gato*. São Paulo: Manole; 1997.
- BENVENHO, A. C. R. et al. Correlação de achados microbiológicos e citológicos coletados por broncoscopia de cães com colapso traqueal. *Arch. Vet. Sci.*, v. 23, n. 2, p. 17-26, 2018. Disponível em: <<https://repositorio.usp.br/item/002896111>>. Acesso em 17 de outubro 2024
- BJORLING, D. et al. Surgically treatable upper respiratory disorders. *Veterinary Clinics of North America Small Animal Practice*, v. 30, n. 6, p. 1227–1251, 2000.
- BRARLEY, M. J. et al. Tracheobronchoscopy. In: BRARLEY, M. J. et al. *Color atlas of small animal endoscopy*. St Louis: Mosby, 1991.
- CABRERA, J. S.; FERNÁNDEZ, S. A. Uso de la endoscopia en medicina interna de pequeños animales. Basado en la evidencia científica. *Revista Centro Universitario*, v. 92, p. 6–21, 2020. Disponível em: <<https://axoncomunicacion.net/uso-de-la-endoscopia-en-medicina-interna-de-pequenos-animales-basado-en-la-evidencia-cientifica/>>. Acesso em 16 de outubro de 2024
- CECHINEL, I. Uso da endoscopia para remoção de corpos estranhos em cão. 2021. 57 f. Relatório de Estágio Curricular Supervisionado (Graduação em Medicina Veterinária). Universidade Federal do Tocantins, Tocantins, 2021. Disponível em: <<https://repositorio.uft.edu.br/handle/11612/4176?mode=full>>. Acesso em 15 de outubro de 2024
- CHAMNESS, C. J. *Endoscopic Instrumentation and Documentation for Flexible and Rigid Endoscopy*. 3ª ed. St. Louis, Missouri: Elsevier Mosby, 2011.
- COWELL, R. L. et al. Transtracheal/bronchoalveolar washes. In: COWELL, R. L. et al. *Diagnostic cytology and hematology of the dog and cat*. St. Louis: Mosby, 1999.
- COX, S. *Endoscopy for the veterinary technician*. 1ª ed. Califórnia: Editora Técnica Veterinária, 2015.
- CRISI, P. E. et al. Evaluation of Bronchoscopy and Bronchoalveolar Lavage Findings in Cats With *Aelurostrongylus abstrusus* in Comparison to Cats With Feline Bronchial Disease. *Front. Vet. Sci.*, v. 6, p. 1–6, 2019. Disponível em: <

[https://www.researchgate.net/publication/336216277\\_Evaluation\\_of\\_Bronchoscopy\\_and\\_Bronchoalveolar\\_Lavage\\_Findings\\_in\\_Cats\\_With\\_Aelurostrongylus\\_abstrusus\\_in\\_Comparison\\_to\\_Cats\\_With\\_Feline\\_Bronchial\\_Disease](https://www.researchgate.net/publication/336216277_Evaluation_of_Bronchoscopy_and_Bronchoalveolar_Lavage_Findings_in_Cats_With_Aelurostrongylus_abstrusus_in_Comparison_to_Cats_With_Feline_Bronchial_Disease).> acesso em 15 de outubro 2024

CRIVELLENTI, L. Z., & Borin-Crivellenti, S. (2023). Casos de rotina em medicina veterinária de pequenos animais. MED VET Livros.

CUNHA, J. S. Condromalácia traqueal em canino - relato de caso. 2019. 34f. Trabalho de conclusão de curso (Monografia). Centro de Ciências Rurais - Universidade Federal de Santa Catarina - UFSC, Campus Curitibanos, Curitiba, 2019. Disponível em:< <https://repositorio.ufsc.br/handle/123456789/199653>>. Acesso em 17 de outubro de 2024

DAVIDSON, A. P. et al. Doenças do nariz e dos seios nasais. In: ETTINGER, S. J. FELDMAN, E. C. Tratado de medicina interna veterinária: doenças do cão e do gato. 5ª ed. Rio de Janeiro: Guanabara Koogan; 2004. Disponível em:< <https://periodicos.pucpr.br/cienciaanimal/article/download/11834/11171/18899>>. Acesso em 17 de outubro de 2024

DEAR, J. D.; JOHNSON, L. R. Lower respiratory tract endoscopy in the cat: Diagnostic approach to bronchial disease. J. Feline. Med. Surg., v. 15, n. 11, p. 1019–1027, 2013

DOMINGOS, L. O. et al. Avaliação endoscópica das lesões nas vias aéreas superiores decorrentes da intubação endotraqueal em cães. Brazilian Journal of Veterinary Research and Animal Science, n. 34, v. 5, p. 278–283, 1997. Disponível em:< <https://www.revistas.usp.br/bjvras/article/view/50336/54447>>. Acesso em 17 de outubro de 2024

ELIE, M. SABO, M. Basics in Canine and Feline Rhinoscopy. Small Anim. Prat., v. 21, n. 2, p. 60-63, 2006.

ENDOWORLD. Fibrocópios para animais de pequeno porte, 2022. Disponível em: [https://www.karlstorz.com/cps/rde/xbcr/karlstorz\\_assets/ASSETS/2165360.pdf](https://www.karlstorz.com/cps/rde/xbcr/karlstorz_assets/ASSETS/2165360.pdf). Acesso em: 17 out. 2024.

ETTINGER, S. J. Disease of the trachea and upper airways. In: ETTINGER, S. J. Text book of veterinary internal medicine. 7ª ed. St Louis: Elsevier, 2010.

ETTINGER, S. J.; TICER, J. W. Moléstias da traqueia. In: ETTINGER, S. J. Tratado de medicina interna veterinária. São Paulo: Manole, 1992.

FLORES, A. A. J. Endoscopia respiratoria en animales. Bol. Assoc. Española Méd. Endoscopistas Especializados en Respiratorio, v. 1, n. 3, p. 5-13, 1997. Disponível em:< <https://doi.org/10.1590/S1413-95962004000500009>>. Acesso em 17 de outubro de 2024

FORD, R. B. Endoscopy of the upper respiratory tract of the dog and cat. In: TAMS, T. R. Small Animal Endoscopy. St. Louis: Mosby Company; 1990.

FOSSUM, T. W. Cirurgia do sistema respiratório. In: FOSSUM, T. W. Cirurgia de Pequenos Animais. 3ª ed. Rio de Janeiro: Mosby-Elsevier, 2008.

HAWKINS, E. C. Bronchoalveolar lavage. In: KING, L. G. Respiratory Disease in Dogs and Cats. St. Louis: WB Saunders, 2004.

HAWKINS, E. C. Manifestações clínicas dos distúrbios do trato respiratório inferior. In: NELSON, R. W.; COUTO, C. G. Medicina Interna de Pequenos Animais. Rio de Janeiro: Elsevier, 2015. Disponível em:<

[https://edisciplinas.usp.br/pluginfile.php/5246317/mod\\_resource/content/1/Tratado%20de%20Medicina%20Interna%20de%20-%20Marcia%20Marques%20Jerico%2C%20Joao%20Ped-ilovepdf-compressed.pdf](https://edisciplinas.usp.br/pluginfile.php/5246317/mod_resource/content/1/Tratado%20de%20Medicina%20Interna%20de%20-%20Marcia%20Marques%20Jerico%2C%20Joao%20Ped-ilovepdf-compressed.pdf)>. Acesso em 16 de outubro de 2024

HOOSGOOD, G. Condições do Trato Respiratório Inferior Tratadas com Cirurgia. In: HAHARI, J. Cirurgia de pequenos animais. Porto Alegre: Artmed, 1999.

JOHNSON L. R. et al. Microbiologic and cytologic assessment of bronchoalveolar lavage fluid from dogs with lower respiratory tract infection: 105 cases (2001-2011). *Journal of Veterinary Internal Medicine*, v. 27, n. 2, p. 259–267, 2013. Disponível em:< <https://pubmed.ncbi.nlm.nih.gov/23363380/>>. Acesso em 18 de outubro de 2024

JOHNSON, E. G.; WISNER, E. R. Advances in Respiratory Imaging. *Vet. Clin. Small Anim.*, v. 37, p. 879–900, 2007.

JOHNSON, G. F. Section one: Veterinary Gastroenterology: Endoscopy Examinations. In: JOHNSON, G. F. *Veterinary gastroenterology*. Philadelphia: Lea e Febiger, 1980.

JOHNSON, L. R. Small animal bronchoscopy. *Vet. Clin. North Am. Small Anim. Pract.*, v. 31, n. 4, p. 691-795, 2001.

JOHNSON, L. R.; VERNAU, W. Bronchoscopic Findings in 48 Cats with Spontaneous Lower Respiratory Tract Disease (2002–2009). *J. Vet. Intern. Med.*, v. 25, n. 2, p. 236–243, 2011.

JOHNSON, L. Tracheal Collapse. Diagnosis and medical and surgical treatment. *Veterinary Clinics of North America – Small Animal Practice*, v. 30, n. 6, p. 1253-1266, 2000.

KAYE, B. M. et al. Computed tomographic, radiographic, and endoscopic Tracheal dimensions in english bulldogs with grade 1 Clinical signs of brachycephalic airway syndrome. *Veterinary Radiology and Ultrasound*, v. 56, n. 6, p. 609–616, 2015.

KIRSCHVINK, N. et al. Functional, inflammatory and morphological characterisation of a cat model of allergic airway inflammation. *J. Vet. Intern. Med.*, v. 174, n. 3, p. 541–553, 2007.

LEAL, L. Anatomia veterinária de bolso. São Paulo: Medvet Ltda Epp, ed. 1, 2021. 246 p.

LEAL, R. O. et al. Tracheobronchial foreign bodies in cats: a retrospective study of 12 cases. *J. Feline. Med. Surg.*, v.19, n. 2, p. 117–122, 2017.

LEORNARD, H. C. Colapso traqueal. In: KIRK, R. W. *Atualização terapêutica veterinária em pequenos animais*. São Paulo: Manole, 1988.

LEVITAN, D. M.; KIMMEL, S. Flexible endoscopy: respiratory tract. In: LHERMETTE, P. et al. *Manual of Canine and Feline Endoscopy and Endosurgery*. 2<sup>a</sup> ed. Quedgeley, Gloucestershire: British Small Animal Veterinary Association, 2020.

LÓPEZ, J. Sneezing and nasal discharge. *Textbook of Veterinary Internal Medicine*, p. 510–517, 2017.

MARIA, D. Rinite crônica fúngica em uma cadela. 2021. 38f. Trabalho de Conclusão de Curso (graduação em Medicina Veterinária). Universidade Federal do Rio Grande do Sul, Rio Grande do Sul, 2021. Disponível em:< <https://lume.ufrgs.br/handle/10183/221184>>. Acesso em 18 de outubro de 2024

- McCARTHY, T. C. *Veterinary endoscopy for the small animal practitioner*. St. Louis, Missouri, EUA: Elsevier Saunders, 2005.
- McKIERNAN, B. C. *Bronchoscopy*. In: McCarthy, T. C. *Veterinary Endoscopy for the Small Animal Practitioner*. 1ª ed. St. Louis: Elsevier Saunders, 2005.
- MILLER, C. J. Approach to the respiratory patient. *Vet. Clin. North Am. Small Anim. Pract.*, v. 37, n. 5, p. 861-78, 2007.
- NOONE, K. E. Rhinoscopy, pharyngoscopy, and laryngoscopy. *Veterinary Clinics of North America Small Animal Practice*, v. 31, n. 4, p. 671-689, 2001.
- OHLERTH, S.; SCHARF, G. Computed tomography in small animals – Basic principles and state of art applications. *The vet. Journ.*, v. 153, n. 2, p. 254-271, 2007.
- PADRID, P. Pulmonary diagnostics. *Veterinary Clinics of North America Small Animal Practice*, v. 30, n. 6, p. 1187-1206, 2000.
- PAGE, C. Rhinoscopy, Nasal Biopsy, and Nasal Flushing. Em *Textbook of Veterinary Internal Medicine*, p. 1076–1080, 2017.
- PASSOS, R. F. B. et al. Viabilidade da inspeção traqueobrônquica por vídeoendoscopia em cães. *Brazilian Journal of Veterinary Research and Animal Science*, v. 41, n. 5, p. 344-348, 2004. Disponível em: <<https://doi.org/10.1590/S1413-95962004000500009>>. Acesso em 17 de outubro de 2024
- ROLEMBERG, D. et al. Contribuição do diagnóstico por imagem nas rinopatias caninas – revisão de literatura. *Revista Coopex*, v. 14, n. 5, p. 4378–4397, 2023. Disponível em: <[10.61223/coopex.v14i5.585](https://doi.org/10.61223/coopex.v14i5.585)>. acesso em 16 de outubro de 2024
- ROZANSKI, E. Canine chronic bronchitis. *Veterinary Clinics North America Small Animal Practice*, v. 44, n. 1, p. 107-116, 2014.
- SAUNDERS, J. H. et al. Radiographic, magnetic resonance imaging, computed tomography, and rhinoscopy of nasal aspergilosis in dogs. *Journ. Amer. of Vet. Med. Assoc.*, v. 225, n. 11, p. 1703-1712, 2004.
- SLOVAK, J. E. et al. Development and validation of an endoscopic activity score for canine inflammatory bowel disease. *The Veterinary Journal*, v. 203, n.3, p. 290–295, 2015
- TAMS, T. R. *Gastrenterologia de Pequenos Animais*. 2ª ed. São Paulo: Roca 2006.
- TANGNER, C. H.; HOBSON, H. P. A retrospective study of surgically managed cases of collapsed trachea. *Veterinary Surgery*, v. 11, n. 4, p. 146-149, 1982.
- TENWOLDE, A. C. et al. The Role of Bronchoscopy in Foreign Body Removal in Dogs and Cats: 37 Cases (2000-2008). *J. Vet. Intern. Med.*, v. 24, p. 1063–1068, 2010.
- VENKERVAN HAAGEN, A. J. Otoscopy, rhinoscopy, and brochoscopy in small animal clinics. *Vet. Q.*, v. 7, n. 3, p. 222-224, 1985.
- VIANA, A. A. S. et al. Rinoscopia e coleta de amostra utilizando a associação de um endoscópio rígido com uma pinça de biópsia longa flexível em cão. *Braz. J. Vet. Res. Anim. Sci.*, v. 41, 2004. Disponível em: <<https://www.revistas.usp.br/bjvras/article/view/63496/66240>>. Acesso em 17 de outubro de 2024
- WILLARD, M. D.; RADLINSKY, M. A. Endoscopic examination of the choanae in dogs and cats: 118 cases (1988-1998). *Journal of American Veterinary Medical Association*, v. 215, n. 9, p. 1301–1305, 1999.

