



UNIVERSIDADE DO ESTADO DA BAHIA
DEPARTAMENTO DE CIÊNCIAS HUMANAS – CAMPUS IX
CURSO MEDICINA VETERINÁRIA

RELATO DE CASO – MONOGRAFIA II
Orientador: Dra. Naiane Darklei dos Santos Silva

VALÉRIA DOS SANTOS OLIVEIRA

BARREIRAS – BA

2025

VALÉRIA DOS SANTOS OLIVEIRA

RELATO DE CASO – MONOGRAFIA II

Relato de caso apresentado ao Curso de bacharelado em Medicina Veterinária da Universidade do Estado da Bahia – UNEB, como requisito parcial para obtenção de Bacharel em Medicina Veterinária.

BARREIRAS – BA

2025

DEDICATÓRIA

Dedico esse trabalho de conclusão primeiramente a **Deus**, por guiar meus passos, iluminar meu caminho e conceder força e perseverança em todos os desafios desta trajetória. Sem Sua presença, sabedoria e proteção, nada disso teria sido possível.

Aos meus pais, **Jilvania Santana** e **Edimilson Neves** pelo total incentivo para poder conquistar meu sonho e pelos valores transmitidos que moldaram meu caráter; aos meus irmãos, **Josiane**, **Emilly** e **Dhonata** pela companhia e pelas risadas que tornaram os dias difíceis mais leves.

Ao meu noivo, **Jailton Júnior** por estar ao meu lado em cada momento desta jornada. Obrigada pelo carinho, paciência, compreensão mesmo nos dias turbulentos.

Aos meus amigos, em especial **Mariana Bispo** e **Stéfane Tosta** que estiveram presentes nos momentos de aflição e alegria, oferecendo palavras de encorajamento, compreensão e companheirismo pelo apoio constante e por acreditar em mim mesmo nos momentos de dúvida.

Aos meus **professores**, que não apenas compartilharam seus conhecimentos, mas também transmitiram dedicação, orientação e exemplos que me ajudaram a trilhar um caminho profissional e ético dentro desta nobre profissão.



Dedico também minha gratidão aos **animais**, grandes mestres silenciosos desta profissão. Aos cães que abanaram rabos mesmo nos dias mais difíceis, aos gatos que testaram minha paciência, mas me ensinaram sobre resiliência e interpretar pequenos gestos de amor. Vocês foram responsáveis por determinar meu caminho e por me dá força para prosseguir.



SUMÁRIO

1	Resumo.....	5
2	Abstract.....	5
3	Introdução	5
4	Relato de caso	6
5	Discussão.....	7
6	Conclusão.....	9
7	Referências Bibliográficas	9
8	Apêndice – Normas da revista	12

Linfoma de alto grau em gato positivo para felv (vírus da leucemia felina): relato de caso

Valéria dos Santos Oliveira^{1*} , (<https://orcid.org/0009-0002-0143-230X>)  (@ vah.oliveira.04)

Naiane Darklei dos Santos Silva² , (<https://orcid.org/0000-0002-4063-4230>)  (@ darkleisilva)

Priscila Aparecida Silva Carvalho Bomfim³ , (<https://orcid.org/0000-0002-2939-6833>) 
(@ priscilabomfim.vetfel)

^{1*}Graduando(a) do curso de Medicina Veterinária da Universidade Estadual da Bahia, Departamento de Ciências Humanas, Barreiras – BA, Brasil.

²Docente do curso de Medicina Veterinária da Universidade Estadual da Bahia, Departamento de Ciências Humanas, Barreiras – BA, Brasil

³Médico veterinário pela Universidade Federal do Tocantins; Barreiras – BA, Brasil

*Autor para correspondência. Email: valeriaoliveirasto@gmail.com

Resumo. O presente estudo teve como objetivo relatar um caso de linfoma de alto grau em um gato macho com apenas 2 anos positivo para felv atendido na cidade de Barreiras-BA. O animal apresentava uma tumoração no linfonodo submandibular direito diagnosticado com uso de estudo citopatológico e histopatológico como linfoma de alto-grau decorrente da positividade ao vírus da leucemia felina. O animal foi submetido a terapia antineoplásica COP (ciclofosfamida, vincristina e prednisona), porém não resistiu ao tratamento decorrente da associação com a peritonite infecciosa felina (PIF). Em conclusão, o relato vem a destacar associação entre a infecção retroviral e neoplasias hematopoiéticas, evidenciando a agressividade e o prognóstico reservado da doença, ressaltando a importância do diagnóstico preciso e de protocolos terapêuticos individualizados.

Palavras-chave: oncogênese, neoplasia, imunossupressão, quimioterapia, patologia

High-grade lymphoma in a cat positive for FeLV (feline leukemia virus): case report

Abstract. The present study aimed to report a case of high-grade lymphoma in a two-year-old male cat positive for feline leukemia virus (FeLV), treated in the city of Barreiras, Bahia, Brazil. The animal presented with a mass in the right submandibular lymph node, which was diagnosed through cytopathological and histopathological examinations as high-grade lymphoma, likely associated with FeLV infection due to the young age of the patient. The cat underwent COP chemotherapy (cyclophosphamide, vincristine, and prednisolone); however, it did not survive the treatment due to the concurrent feline infectious peritonitis (FIP). In conclusion, this report highlights the association between retroviral infection and hematopoietic neoplasms, demonstrating the aggressiveness and poor prognosis of the disease, and emphasizing the importance of accurate diagnosis and individualized therapeutic protocols.

Keywords: oncogenesis, neoplasia, immunosuppression, chemotherapy, pathology

Introdução

O linfoma é a neoplasia hematopoiética mais frequente em felinos, representando parcela expressiva dos tumores nessa espécie (Pinello et al., 2022). Consiste em proliferação maligna de linfócitos, podendo ocorrer nas formas multicêntrica, alimentar, mediastinal ou extranodal, com graus variados de agressividade. O linfoma de alto grau apresenta rápida evolução clínica,

elevado potencial metastático e prognóstico desfavorável, especialmente quando associado a coinfeções virais, como a leucemia felina (Vail e Pinkerton, 2019).

O vírus da leucemia felina (FeLV) é um retrovírus da família *Retroviridae*, gênero *Gammaretrovirus*, considerado um dos patógenos mais importantes na clínica de felinos domésticos. A transmissão ocorre principalmente pelo contato íntimo entre gatos, através da saliva e secreções nasais, além das vias transplacentária e lactogênica (Nelson & Couto, 2015; Santos et al., 2025). A infecção pode ser regressiva, latente ou progressiva, conforme a resposta imune do hospedeiro (Hartmann & Hofmann-Lehmann, 2020). O vírus causa imunossupressão, predispondo a infecções oportunistas, citopenias e desenvolvimento de neoplasias, sendo o linfoma a principal manifestação (Maclachlan, 2017).

Neste sentido, a FeLV é apontada como um dos principais fatores predisponentes ao surgimento de linfomas, pois induz mutações genômicas, ativa oncogenes e inibe genes supressores tumorais, favorecendo a transformação neoplásica (Barrs e Beatty, 2012; Pandolfo et al., 2024). Além de sua ação direta na oncogênese, o vírus compromete a resposta imunológica e a regeneração medular, dificultando a recuperação clínica e aumentando a taxa de recidivas mesmo após o tratamento quimioterápico (Little, 2015). A persistência viral também está associada à redução da sobrevida e ao aumento da resistência a terapias convencionais, reforçando a importância do diagnóstico precoce e do manejo adequado de gatos infectados.

Contudo, O caso clínico de linfoma felino associado ao FeLV é relevante, pois ambos envolvem desafios terapêuticos, altos custos e prognóstico reservado. Assim, este relato descreve um caso de linfoma de alto grau em gato FeLV-positivo, destacando aspectos avaliando o diagnóstico, terapia e prognóstico.

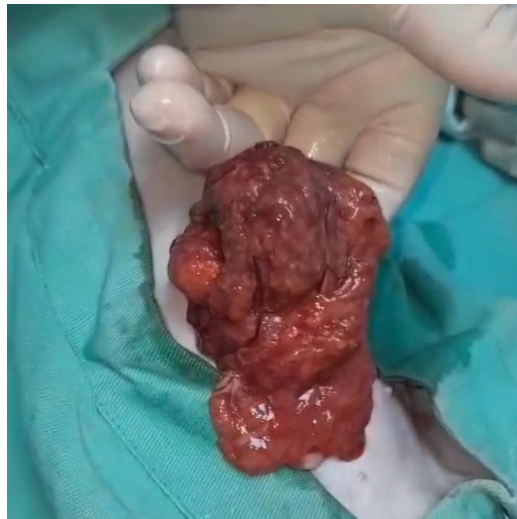Relato de caso

Um felino, macho, sem raça definida, com 2 anos de idade, peso corporal de 3,7 kg e sorologia positiva para FeLV, foi atendido em uma clínica veterinária na cidade de Barreiras, Bahia. O animal apresentava histórico de emagrecimento progressivo, hiporexia, apatia e parestesia dos membros pélvicos. Durante o exame clínico, a médica veterinária responsável solicitou teste de sorologia para detecção de peritonite infecciosa felina (PIF), cujo resultado foi positivo. Diante do diagnóstico, foi instituído protocolo terapêutico com o antiviral GS-441524, administrado na clínica, além da prescrição domiciliar de prednisolona 4mg/ml (1,8mL, SID, por 10 dias) e um medicamento manipulado à base de S-adenosilmetionina (SAME) 45mg associado à vitamina E 20UI (uma capsula, BID, por 60 dias) visando potencializar a ação antioxidante e oferecer suporte hepatoprotetor. O animal apresentou melhora clínica inicial, sendo recomendados retornos semanais para acompanhamento da evolução.

A evolução foi positiva mediante ao tratamento, e o animal apresentava-se bem. No dia 27/07/2025 o animal retornou para uma nova avaliação sendo detectado acometimento ocular, então foi instituída terapia tópica com colírio à base de fenilefrina a 10% (1 gota, QID, durante 5 dias) associado ao lubrificante ocular (1 gota, QID, durante 5 dias), além da prescrição de mirtazapina 2 mg (1/2 comprimido, SID, durante 40 dias) como estimulante de apetite e pregabalina 4 mg (medicamento manipulado, 1 cápsula, BID, durante 40 dias) para controle da dor e do estresse. Na mesma avaliação foi identificada, por palpação, uma alteração no linfonodo submandibular direito, inicialmente constatada por uma estagiária. Realizou-se, então, coleta de material por punção aspirativa por agulha fina (PAAF), encaminhada para citopatologia, em espera do exame continuou-se fazendo o tratamento para a PIF.

O exame citopatológico revelou presença de linfócitos de diferentes tamanhos, com predomínio de células intermediárias, além de anisocitose, anisocariose, discreta atipia nuclear, nucléolos pouco evidentes e raras figuras de mitose. O laudo foi compatível com linfoma de células intermediárias/baixo grau. Diante do diagnóstico, foi realizada a linfadenectomia e encaminhado para realização de biópsia da peça anatômica após exérese (figura 1). Na espera do resultado do exame, o animal continuou com a terapia para a PIF.

Figura 1. Linfonodo mandibular com alterações anatômicas.
Fonte: Imagem cedida pela médica veterinária Patrícia Bomfim



A análise histopatológica revelou que a arquitetura nodal encontrava-se obliterada por proliferação difusa de células linfoides, com predomínio de linfócitos médios e grandes. Observou-se anisocitose, anisocariose, atipia nuclear acentuada, nucléolos centrais evidentes, índice mitótico de 1–2 figuras por campo (40x), incluindo figuras aberrantes, além de infiltração das células neoplásicas no tecido adiposo perinodal. O diagnóstico definitivo foi de linfoma difuso de células intermediárias/alto grau. Para classificação do tipo anatômico do linfoma foi requerido um ultrassom abdominal e não foi constatado nenhuma alteração em outros órgãos, evidenciando assim um linfoma localizado.

No dia 05/08/2025 foi instituído o protocolo quimioterápico composto por COP (ciclofosfamida, vincristina e predisolona). A prescrição incluía predisolona 4 mg/mL (1,6 mL por via oral, a cada 24 horas, durante 7 dias) e ciclofosfamida 20,8 mg (uma cápsula oral nos dias 07, 09 e 11/08/2025), com a recomendação de retorno no dia 12/08 para administração de vincristina intravenosa, além de pesagem e ajuste da dosagem para a segunda semana. O protocolo ainda incluía a manutenção de mirtazapina, SAME e pregabalina, que já estava sendo administrado para a PIF. Entretanto, o animal apresentou reação adversa à ciclofosfamida, com piora clínica progressiva, promovendo a suspensão da vincristina e manutenção apenas do tratamento de suporte. Apesar das intervenções, o quadro clínico evoluiu de forma desfavorável, com acentuado declínio do estado geral, culminando em óbito. O tutor não autorizou a realização de necropsia.

Discussão

O animal foi diagnosticado com peritonite infecciosa felina (PIF) para iniciar seu tratamento foi administrado prednisolona, com a finalidade de imunossupressão para modular a resposta inflamatória. Essa conduta se enquadra nas terapias paliativas recomendadas, que visam atenuar a reação inflamatória sistêmica por meio da administração de citocinas, como o interferon, ou pela inibição da resposta imune (Little, 2015).

Para melhor resposta imunológica optou-se pela administração do fármaco GS-441524, com o objetivo de estimular uma resposta imunológica mais eficaz e controlar a replicação viral. Sendo observada como terapia promissora específica para doença, proporcionando melhora dos sinais clínicos e aumento da taxa de sobrevivência em felinos acometidos (Pedersen *et al.* 2019; Zwicklbauer *et al.* 2023, Cavalet e Gusso, 2023).

Contudo, o animal apresentou a anomalia oncogênica nas células linfoides, o linfoma, o qual foi associado a positividade ao vírus da FeLV. Essa associação é amplamente reconhecida na medicina veterinária, uma vez que o vírus apresenta potencial oncogênico ao integrar seu DNA ao genoma do hospedeiro, ativando proto-oncogenes e genes promotores de crescimento celular, especialmente na forma de alto grau (Daleck; De Nardi, 2016; Barrs e Beatty, 2012). Além disso, é observado sua ocorrência em animais jovens e imunossuprimidos, como observado no paciente em questão (Vail, Pinkerton e Young, 2020).

Embora a relação entre o FeLV e o linfoma esteja bem estabelecida, a sua relevância tem variado entre diferentes regiões geográficas. Em países que implementaram com sucesso programas de vacinação, testagem e controle populacional, como os Estados Unidos, Canadá e nações da Europa Ocidental, observou-se uma redução significativa das infecções retrovirais (Louwerens *et al.* 2005; Versteegh *et al.*, 2023). No entanto, no Brasil ainda se observa altos índices dessa infecção viral na qual dificulta uma compreensão epidemiológica precisa, mantendo a associação entre o FeLV e o linfoma felino como um aspecto de grande relevância clínica e científica como é o caso do animal relatado (Martins *et al.*, 2023; Gonçalves *et al.* 2021).

Com base na classificação anatômica do linfoma e na ausência de alterações em outras regiões corporais, o diagnóstico foi direcionado para linfoma nodal periférico, uma forma neoplásica considerada rara em felinos e ainda pouco descrita na literatura (Wolfesberger *et al.* 2017; Vail e Pinkerton, 2019). Após o diagnóstico, é fundamental realizar o estadiamento clínico, o qual considera a extensão e a gravidade da doença para orientar o prognóstico e a escolha terapêutica mais adequada. O sistema de estadiamento proposto pela Organização Mundial da Saúde (OMS) é amplamente utilizado tanto em cães quanto em gatos e compreende cinco estágios distintos. No presente caso, o quadro clínico corresponde ao estágio I, caracterizado pela presença de um nódulo solitário, seja ele extranodal ou restrito a um único linfonodo ou órgão linfoide, podendo incluir também tumores intratorácicos isolados (Daleck; De Nardi, 2016).

Com o diagnóstico de linfoma, o animal foi submetido ao protocolo quimioterápico COP (ciclofosfamida, vincristina e prednisolona), considerado um dos mais utilizados para esse tipo de neoplasia (Collette *et al.*, 2016; Milner *et al.*, 2005). De acordo com Teske *et al.* (2002), o protocolo COP resultou em remissão completa em 75,4% dos gatos avaliados, incluindo aqueles positivos para FeLV; entretanto, observou-se redução no tempo de sobrevivência desses animais. Em estudos mais recentes, relataram que essa terapia antineoplásica apresentou bons índices de remissão, embora os resultados variem conforme a forma anatômica do linfoma, sendo que os tipos periféricos e mediastínicos demonstraram melhor prognóstico e maior tempo de sobrevivência (Versteegh *et al.* 2023; Fabrizio, 2014).

Um fator decisivo para uma resposta favorável ao tratamento é a avaliação de fármacos que causam resistência celular. Um dos fármacos que são responsáveis por isso é a prednisolona que interage com a proteína P fazendo com que esta bloqueie a entrada do quimioterápico reduzindo o seu efeito (Daleck; De Nardi, 2016). Neste sentido, a eficácia do tratamento foi comprometida pela aplicação do fármaco imunossupressor utilizado anteriormente para o tratamento da PIF.

Segundo Sunpongsri et al. (2022) a infecção pelo FeLV, em felinos portadores de linfoma é responsável por determinar o prognóstico desfavorável ao paciente. Aliado a isso, o paciente apresentou evolução desfavorável após a instituição do protocolo COP, com reação adversa à ciclofosfamida, sendo relatado em felinos sensíveis a presença de sinais de mielossupressão, anorexia e distúrbios gastrointestinais (Jaroensong et al. 2022; Moore, Frimberger e Chan, 2018).

Além disso, a coinfeção por FeLV e o diagnóstico concomitante de peritonite infecciosa felina (PIF) agravaram o quadro clínico e reduziram a resposta terapêutica. A FeLV é um retrovírus que causa imunossupressão profunda e predispõe os felinos a infecções oportunistas e aumenta gravidade de doenças concomitantes como a PIF que por sua vez induz uma resposta inflamatória exacerbada levando falência orgânica progressiva (Pedersen, 2014; de Melo et al. 2023, Tasker et al. 2023). Nesse sentido, as duas enfermidades exercem efeito sinérgico em que a imunossupressão de uma favorece a disseminação sistêmica da outra dificultando o controle terapêutico eficaz (Rissi, 2018)

O tutor não autorizou a realização da necropsia. Deste modo, a ausência desse procedimento impossibilitou a determinação precisa da causa *mortis*, bem como a confirmação definitiva da extensão e do comportamento biológico do linfoma. A necropsia representa uma etapa fundamental na investigação de enfermidades oncológicas em felinos, pois permite a análise macroscópica e histopatológica dos órgãos acometidos, contribuindo para o diagnóstico conclusivo e a correlação clínico-patológica (Orakpoghenor e Terfa, 2024; Ferreira e Macedo, 2025).

Conclusão

A descrição do caso de linfoma de alto grau em um felino doméstico positivo para FeLV, ressaltou a estreita relação entre a infecção retroviral e o desenvolvimento de neoplasias hematopoiéticas. A evolução clínica evidenciou a agressividade da doença, a dificuldade terapêutica em pacientes imunossuprimidos e a rápida progressão do quadro, fatores que contribuíram para o prognóstico reservado. Reforçando a importância da investigação diagnóstica criteriosa, com a realização de exames citopatológicos e histopatológicos, para a confirmação do linfoma e diferenciação de outras afecções com sinais clínicos semelhantes.

Além disso, o estudo evidencia a necessidade de protocolos terapêuticos individualizados, considerando a condição clínica e sorológica do paciente, bem como a limitação da resposta ao tratamento em animais FeLV positivos. A relevância desse relato está em ampliar a literatura nacional entre essa associação fornecendo subsídios para a prática clínica veterinária e incentivando a adoção de medidas preventivas, como a testagem precoce e a vacinação contra a doença. Além de contribuir para a compreensão da interação entre retrovírus e oncogênese em felinos, bem como o aprimoramento das condutas diagnósticas e terapêuticas.

Referências bibliográficas

- Barrs, V. R. & Beatty, J. A. (2012). Linfoma alimentar felino: classificação, fatores de risco, sinais clínicos e diagnósticos não invasivos. *Journal of Feline Medicine and Surgery*, 14(3), 182–190. <https://doi.org/10.1177/1098612X12439265>
- Cavalet, M. & Gusso, A. B. F. (2023). Análise do uso de GS-441524 no tratamento da Peritonite Infecciosa Felina (PIF). *ABMV FAG – Revista da Faculdade de Medicina Veterinária da FAG*, 6(2), 227–243. Doi: <https://ojsrevistas.fag.edu.br/index.php/ABMV FAG/article/view/1918/1666>.

- Collette, S.A., Allstadt, S.D., Chon, E.M., Vernau, W., Smith, A.N., Garrett, L.D. Choy, K., Rebhun, R. B., Rodriguez Jr C. O & Skorupski K. A. (2016) Treatment of feline intermediate- to high-grade lymphoma with a modified university of Wisconsin–Madison protocol: 119 cases (2004–2012). *Veterinary and Comparative Oncology*, **14**, 136–146. Doi: <https://doi.org/10.1111/vco.12158>
- Costa Pereira dos Santos, J., Thuler, J. ., Alves, A. C., Ponciano Venciguerra, L. ., Degli Esposti, A. C., Bueno Tarelho, A. ., Naiadini Centeno Borges, Y., & Segalla Caragelasco, D. . (2025). A importância do diagnóstico precoce da leucemia viral felina: Revisão. *Pubvet*, **19**(04), e1760. Doi: <https://doi.org/10.31533/pubvet.v19n04e1760>
- Daleck, C. R & De Nardi, A. B. (2016). *Oncologia em cães e gatos*. 2. ed. São Paulo: Roca.
- de Mello, L. S., Ribeiro, P. R., de Almeida, B. A., Bandinelli, M. B., Sonne, L., Driemeier, D., & Pavarini, S. P. (2023). Diseases associated with feline leukemia virus and feline immunodeficiency virus infection: A retrospective study of 1470 necropsied cats (2010–2020). *Comparative immunology, microbiology and infectious diseases*, **95**, 101963. Doi: <https://doi.org/10.1016/j.cimid.2023.101963>
- Fabrizio, F., Calam, A. E., Dobson, J. M., Middleton, S. A., Murphy, S., Taylor, S. S., Schwartz, A. & Stell, A. J. (2014). Feline mediastinal lymphoma: a retrospective study of signalment, retroviral status, response to chemotherapy and prognostic indicators. *Journal of Feline Medicine and Surgery*, **16**, 637–644. Doi: <https://doi.org/10.1177/1098612X13516621>
- Ferreira H.L.G. & Macedo A.A. de. (2025). Técnicas de Necropsia em Cães e Gatos: Uma Revisão de Escopo. *Revista Acadêmica de Iniciação Científica*. 2025; Vol.3:n3. Doi: <https://doi.org/10.5281/raic.v3i3>
- Gonçalves, H. J., Ferraz, C. M., Hiura, E., Herzog, L. G., Pucheta, A. N., Ferreira, L. C., Vilela, V. L. R. & Braga, F. R. (2021). Prevalence of Feline Leukemia Virus (FeLV) and main hematological changes in domestic cats in Vila Velha, Espírito Santo. *Research, Society and Development*, **10**(6), e20210615694. Doi: <https://doi.org/10.33448/rsd-v10i6.15694>
- Hartmann, K., & Hofmann-Lehmann, R. (2020). What's New in Feline Leukemia Virus Infection. *The Veterinary clinics of North America. Small animal practice*, **50**(5), 1013–1036. Doi: <https://doi.org/10.1016/j.cvsm.2020.05.006>
- Jaroensong, T.; Piamwaree, J.; Sattasathuchana, P. (2022). Effects of Chemotherapy on Hematological Parameters and CD4⁺/CD8⁺ Ratio in Cats with Mediastinal Lymphoma and Seropositive to Feline Leukemia Virus. *Animals*, **12**, 223. Doi: <https://doi.org/10.3390/ani12030223>
- Little, S. E. (2015). *O gato: medicina interna*. 1. ed. Rio de Janeiro: Roca, 2015.
- Maclachlan, N.J. (2017). *Fenner's Veterinary Virology*. Fifth edition, Amsterdam, Netherlands: Academic Press. Doi: <https://doi.org/10.1016/C2013-0-06921-6>
- Martins, N. D. S., Rodrigues, A. P. S., Bicalho, J. M., Albuquerque, J. J., Reis, L. L., Alves, L. L., Oliveira, R. M. de, Santos, L. S. dos, Carvalho Neta, A. V. de, Oliveira, R. A. de, Carvalho, R. C., Melo, F. A., Reis, J. K. P. dos & Abreu-Silva, A. L. (2023). Caracterização molecular de cepas brasileiras de FeLV em São Luís, Maranhão, Brasil. *Genes de Virus*, **59**, 562–571. Doi: <https://doi.org/10.1007/s11262-023-01997-x>
- Milner, R.J., Peyton, J., Cooke, K., Fox, L.E., Gallagher, A., Gordon, P. Hester J. (2005). Response rates and survival times for cats with lymphoma treated with the University of Wisconsin-Madison chemotherapy protocol: 38 cases (1996–2003). *Journal of the American*

- Veterinary Medical Association*, 227, 1118–1122. Doi: <https://doi.org/10.2460/javma.2005.227.1118>
- Moore, A. S., Frimberger, A. E., & Chan, C. M. (2018). Dosage escalation of intravenous cyclophosphamide in cats with cancer. *Veterinary journal (London, England : 1997)*, 242, 39–43. Doi: <https://doi.org/10.1016/j.tvjl.2018.10.003>
- Nelson, R. W. & Couto, C. G. (2015). *Medicina interna de pequenos animais*. 5. ed. Rio de Janeiro: Elsevier.
- Orakpoghenor O. & Terfa A.J. (2024). Necropsy as an Important Diagnostic Step in Veterinary Pathology: The Past, Present, and Future Perspectives. *Research in Veterinary Science and Medicine*; Doi: https://doi.org/10.25259/RVSM_6_2024
- Pandolfo, G. W., de Cristo, T. G., Withoeft, J. A., da Silva Sá, J. J., Fornara, M. A., Viebrantz, A., Casa, M., Wisser, C. S., & Casagrande, R. A. (2024). Neoplastic and non-neoplastic diseases associated with feline leukaemia virus (FeLV) in cats in southern Brazil. *Comparative immunology, microbiology and infectious diseases*, 112, 102228. Doi: <https://doi.org/10.1016/j.cimid.2024.102228>
- Pedersen N. C. (2014). An update on feline infectious peritonitis: diagnostics and therapeutics. *Veterinary journal London*, 201(2), 133–141. Doi: <https://doi.org/10.1016/j.tvjl.2014.04.016>
- Pedersen, N. C., Perron, M., Bannasch, M., Montgomery, E., Murakami, E., Liepniekse, M. & Liu, H. (2019). Eficácia e segurança do análogo de nucleosídeo GS-441524 para o tratamento de gatos com peritonite infecciosa felina de ocorrência natural. *Journal of Feline Medicine and Surgery*, 21(4), 271–281. Doi: <https://doi.org/10.1177/1098612X19825701>
- Pinello, K., Amorim, I., Pires, I., Canadas-Sousa, A., Catarino, J., Faisca, P. & et al. (2022). Vet-OncoNet: malignancy analysis of neoplasms in dogs and cats. *Veterinary Sciences*, 9, 1–18. Doi: <https://doi.org/10.3390/vetsci9100535>
- Rissi D. R. (2018). A retrospective study of the neuropathology and diagnosis of naturally occurring feline infectious peritonitis. *Journal of veterinary diagnostic investigation: official publication of the American Association of Veterinary Laboratory Diagnosticians, Inc*, 30(3), 392–399. Doi: <https://doi.org/10.1177/1040638718755833>
- Sunpongso, S., Kovitvadh, A., Rattanasrisomporn, J., Trisaksri, V., Jensirisak, N., & Jaroensong, T. (2022). Effectiveness and Adverse Events of Cyclophosphamide, Vincristine, and Prednisolone Chemotherapy in Feline Mediastinal Lymphoma Naturally Infected with Feline Leukemia Virus. *Animals: an open access journal from MDPI*, 12(7), 900. Doi: <https://doi.org/10.3390/ani12070900>
- Tasker, S., Addie, D., Belák, S., Boucraut-Baralon, C., Egberink, H., Gabriel, M., Gönczi, E., Graf, P., Hosie, M. J., Jarrett, O., Lloret, A., Meli, M. L., Pennisi, M. G., Thiry, E., Truyen, U., Vapalahti, O., & Hartmann, K. (2023). Feline infectious peritonitis: European Advisory Board on Cat Diseases Guidelines. *Viruses*, 15(10), 2049. Doi: <https://www.abcdcatsvets.org/guideline-for-feline-infectious-peritonitis/>
- Teske E, van Straten G, van Noort R, Rutteman GR. (2002) Chemotherapy with cyclophosphamide, vincristine, and prednisolone (COP) in cats with malignant lymphoma: new results with an old protocol. *J Vet Intern Med*. 2002 Mar-Apr;16(2):179-186. Doi: [https://doi.org/10.1892/0891-6640\(2002\)016<0179:cwcvap>2.3.co;2](https://doi.org/10.1892/0891-6640(2002)016<0179:cwcvap>2.3.co;2)

- Vail, D. M., Pinkerton, M. E. & Young, K. M. (2020). Hematopoietic tumors. In: *Withrow and MacEwen's Small Animal Clinical Oncology* (6th ed., pp. 688–722). St. Louis: Elsevier. Doi: <https://doi.org/10.1016/B978-0-323-59496-7.00033-5>
- Wolfesberger B., Skor O., Hammer S.E., Flickinger I., Kleiter M., Rütgen B.C., Schwendenwein I., Tichy A., Hittmair K.M., Degasperi B. & Fuchs-Baumgartinger A. (2017). Does categorisation of lymphoma subtypes according to the World Health Organization classification predict clinical outcome in cats? *Journal of Feline Medicine and Surgery*. Aug;19(8):897-906. Doi: <https://doi.org/10.1177/1098612X166661>
- Zwicklbauer, K., Krentz, D., Bergmann, M., & et al. (2023). Acompanhamento a longo prazo de gatos em remissão completa após tratamento de peritonite infecciosa felina com GS-441524 oral. *Journal of Feline Medicine and Surgery*, 25(8). Doi: <https://doi.org/10.1177/1098612X231183250>