



UNIVERSIDADE DO ESTADO DA BAHIA
DEPARTAMENTO DE CIENCIAS HUMANAS- CAMPUS IX
CURSO DE MEDICINA VETERINÁRIA

RELATO DE CASO – MONOGRAFIA II

Orientador: Professor Dr. Rodrigo Lima Carneiro

Coorientador: Professora Me. Laura Nicole Filipin da Costa

Larissa Darla Castro Rodrigues

Barreiras, 2025

Larissa Darla Castro Rodrigues

RELATO DE CASO – MONOGRAFIA II

Artigo científico apresentado ao Curso de Medicina Veterinária, Campus IX da Universidade do Estado da Bahia, no componente curricular Monografia II, como requisito parcial para obtenção do título de Bacharel em Medicina Veterinária. Orientador: Prof. Dr. Rodrigo Lima Carneiro e Coorientador: Prof. Ma. Laura Nicole Filipin da Costa.

Barreiras, 2025



UNIVERSIDADE DO ESTADO DA BAHIA (UNEB)

CURSO DE MEDICINA VETERINÁRIA
DEPARTAMENTO DE CIÊNCIAS HUMANAS – CAMPUS IX

ATA DE APRESENTAÇÃO DE MONOGRAFIA II – MEV 060 LARISSA DARLA CASTRO RODRIGUES

Aos vinte e quatro dias do mês de novembro do ano de dois mil e vinte e cinco, às quinze horas e vinte minutos, reuniu-se a banca examinadora da defesa do Trabalho de Monografia de autoria da discente supraidentificada para a cessão de defesa pública do citado trabalho, requisito parcial para obtenção do grau de Médico (a) Veterinário (a). A Banca Examinadora ficou assim constituída: presidente da banca e orientador do trabalho Rodrigo Lima Carneiro, 1º examinador Emanuela Nataly Ribeiro Barbosa, 2º examinador Ana Manoella Babo. Abrindo a sessão o Orientador e Presidente da banca, passou a palavra a formanda para apresentação de seu trabalho. Seguiu-se a arguição pelos membros da banca examinadora e respectiva defesa da formanda. Concluídos os trabalhos, procedeu-se o julgamento pelos membros da banca examinadora, em reunião fechada, a aluna foi considerada **APROVADA COM RESSALVAS**) / NÃO APROVADA (), pelos membros da banca examinadora. O resultado foi então comunicado publicamente a aluna pelo Presidente da banca examinadora, sendo a nota da defesa oral: 9,5 e a nota da parte escrita: 10,0. Nada mais havendo a tratar, o Presidente da banca examinadora deu por encerrado o julgamento que tem por conteúdo o teor desta Ata que, após lida e aprovada com ressalvas, segue assinada por todos os membros da Banca para fins de produção de seus efeitos legais. Barreiras, 24/11/2025.

Professor orientador do trabalho e presidente da Banca Examinadora

1º Examinador

2º Examinador

DEDICATÓRIA

Dedico este trabalho à minha família, que, mesmo quando o telhado da vida ameaçou cair, permaneceu como o alicerce inquebrável que me amparou, e com esforço e muita abdicção, guiou-me para que eu chegasse até aqui com conforto.

AGRADECIMENTOS

Agradeço, primeiramente, a Deus, por sempre me amparar e guiar em todas as direções da minha vida, concedendo-me sabedoria e saúde para chegar até aqui. Agradeço também à Mãe Maria Santíssima, por sempre interceder por mim e pelos meus projetos ao longo da minha caminhada.

Aos meus pais, Veralúzia Santos Castro e Aroldo Rodrigues de Souza, pela oportunidade e pelo apoio que me possibilitaram realizar meus sonhos. Pelo amor incondicional, pela forma como me criaram e por acreditarem em mim, mesmo nas vezes em que eu mesma duvidei.

Aos meus irmãos Alberth Clayton Castro Rodrigues e Talles Gustavo Castro Rodrigues por serem meu alicerce e demonstrarem, com companheirismo e apoio, a importância da união familiar. Pelo carinho, pelas palavras de encorajamento e por estarem sempre ao meu lado, partilhando alegrias e desafios dessa caminhada.

Às minhas filhas cachorras, Melissa e Liz, que com toda alegria trouxeram luz e felicidade até mesmo para os dias mais tristes, aqueceram o coração e foram suporte emocional durante todo o processo.

Agradeço também aos mestres, em especial ao meu orientador Prof. Dr. Rodrigo Lima Carneiro e à minha Coorientadora Prof. Ma. Laura Nicole Filipin da Costa, por aceitarem esse desafio, guiando com amor a profissão e auxiliando-me em tudo que lhes foram solicitados.

Às médicas veterinárias do estágio, Beatriz Barreto Gomes e Belissa Ramos dos Santos, por todo o ensinamento, paciência e confiança depositada em mim durante esse tempo rico em aprendizado. Levo comigo não apenas conhecimento, mas também a amizade construída.

Por falar em amizade...aos meus amigos que fizeram com que a jornada da universidade fosse mais leve, com incentivo e palavras de motivação nos momentos de fraqueza.

E, por fim, a todos que fizeram parte dessa trajetória e que, de forma indireta, contribuíram para esta conquista, sendo rede de apoio, ombro amigo e companheiros em uma cidade nova. Amigos que, com o tempo, se transformaram em família.

Tenho o coração grato, pois sem vocês nada disso seria possível!

Sumário

Introdução.....	7
Relato de caso.....	8
Discussão.....	11
Conclusão.....	12
Referências bibliográficas.....	12
APÊNDICE – NORMAS DA REVISTA.....	14

Esporotricose canina na cidade de Barreiras-Bahia: Relato de caso.

Larissa Darla Castro Rodrigues^{1*}, (iD Orcid 0009-0008-4405-009X) (@larissadarla_)

Belissa Ramos dos Santos², (iD Orcid 0009-0001-3906-2351) (@belissaramos)

Laura Nicole Filipin da Costa³, (iD Orcid 0000-0002-4792-5655) (@lauranicole_vet)

Rodrigo Lima Carneiro³, (iD Orcid 0000-0001-5946-5159) (@carneiro.rlima)

¹Graduanda do curso de Medicina Veterinária da Universidade do Estado da Bahia, Departamento de Ciências Humanas, Barreiras-Bahia, Brasil.

²Médica Veterinária pela Universidade Federal do Recôncavo da Bahia; Barreiras Bahia, Brasil.

³Docentes do curso de Medicina Veterinária da Universidade Estadual da Bahia, Departamento de Ciências Humanas, Barreiras-Bahia, Brasil

*Autor para correspondência. Email: darlalarissa09@hotmail.com

Resumo. A esporotricose é uma zoonose de origem fúngica que acomete majoritariamente gatos. Entretanto, a sua identificação já foi possível em outras espécies, como a canina, que por sua vez apresenta menor carga fúngica. A enfermidade é causada pelo *Sporothrix* sp., fungo dimórfico, que se encontra no ambiente. O presente artigo tem por objetivo relatar o caso de um canino da raça Spitz Alemão, macho de 1 ano de idade, que apresentava por sinal clínico uma pequena lesão no membro pélvico direito, e que se expandiu vertiginosamente. A análise clínica com o auxílio de exames laboratoriais foi essencial para o diagnóstico de esporotricose canina. O paciente foi tratado com a associação de dois fármacos antifúngicos, sendo o Itraconazol e o iodeto de potássio até a remissão das lesões, além da continuidade do Itraconazol por mais 60 dias até o desaparecimento das mesmas. Diante disto, é imprescindível que o clínico veterinário esteja sempre atento as possibilidades de diagnósticos, mesmo que não esteja em áreas endêmicas para tais enfermidades, pois garante um tratamento assertivo, com menor demanda de tempo, garantia do bem-estar animal, além do controle epidemiológico.

Palavras-chave: dermatofitose, esporotricose, fungo, *Sporothrix* sp.

Canine sporotrichosis in the city of Barreiras-Bahia: Case report.

Abstract. Sporotrichosis is a fungal zoonosis that primarily affects cats. However, it has been identified in other species, such as dogs, which have a lower fungal load. The disease is caused by *Sporothrix* sp., a dimorphic fungus found in the environment. This article reports the case of a one-year-old male German Spitz dog who presented with a small, localized lesion that rapidly expanded. Clinical analysis and laboratory tests were essential for the diagnosis of canine sporotrichosis. The patient was treated with a combination of two antifungal drugs, itraconazole and potassium iodide, until the lesions resolved, followed by continued itraconazole for an additional 60 days until the lesions disappeared. Therefore, it is essential that the veterinary clinician is always aware of diagnostic possibilities, even if not in areas endemic for such diseases, as this ensures assertive treatment, with less time demand, guaranteeing animal welfare, in addition to epidemiological control.

Keywords: dermatophytosis, sporotrichosis, fungus, *Sporothrix* sp.

Introdução

A esporotricose é uma dermatofitose, de caráter zoonótico, considerada endêmica na América Latina, com prevalência em países tropicais e subtropicais. A afecção teve sua primeira descrição em 1898, nos Estados Unidos, por Benjamin Schenck. Porém, somente na década de 1990 registrou-se

surtos epidêmicos no Brasil, na cidade do Rio de Janeiro. Consoante, em Salvador-Bahia, no ano de 2020, confirmou-se 1010 casos de esporotricose felina (Salvador, 2021).

No cenário epidemiológico do estado em 2024 foram registrados a notificação de 1463 casos de esporotricose em felinos e 985 em humanos (SESAB, 2025). Com o aumento de casos no país, houve a inclusão da esporotricose humana como doença de notificação compulsória nos serviços de saúde em todo o território nacional, permitindo assim, uma tentativa de controle epidemiológico.

Causada pelo complexo *Sporothrix* spp., que são fungos possíveis de serem encontrados no solo e em matéria orgânica, a doença na espécie canina foi isolada poucas vezes e com limitada descrição em literatura, sendo o *Sporothrix brasiliensis* a espécie de maior recorrência no Brasil (Gremião et al., 2017).

Referente a sua forma de infecção, segundo Barros et al. (2011) o fungo é capaz de adentrar o organismo através do contato direto de forma traumática, por animais, superfícies de plantas e matéria orgânica contaminada. O diagnóstico diferencial é de suma importância para direcionar o tratamento assertivo e eficaz, o que corrobora para o bem-estar animal e a saúde pública. Jericó et al. (2015) pontuam que enfermidades como a criptococose, leishmaniose e carcinoma epidermoide são diagnósticos diferenciais pela sua semelhança nas lesões. Com base em Feitosa (2020), a realização da anamnese detalhada, com o auxílio de exames complementares, garante uma conduta terapêutica adequada.

Este artigo tem por objeto relatar o caso de um canino, da raça Spitz Alemão, macho, não castrado, com um ano de idade, atendido em Barreiras-Bahia, diagnosticado com esporotricose.

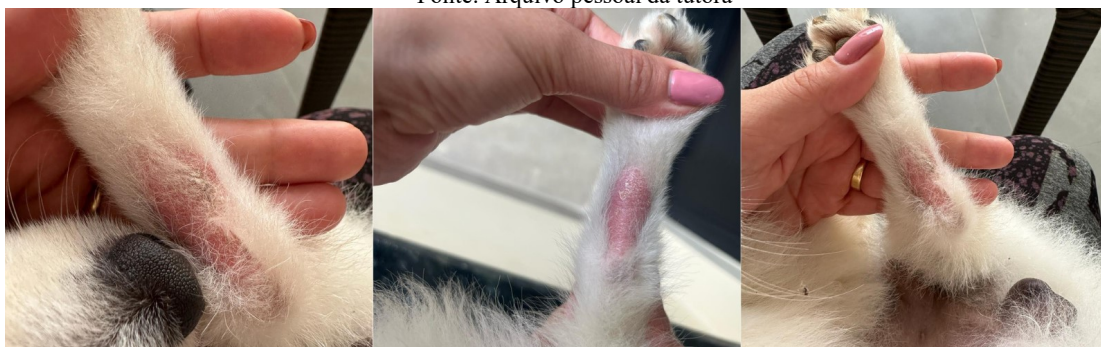Relato de caso

No dia 27 de fevereiro de 2025, o paciente deu entrada em uma clínica veterinária particular na cidade de Barreiras – Bahia, apresentando lesão dermatológica. Durante anamnese a tutora referiu que percebeu uma pápula no membro posterior direito, como se fosse uma picada de mosquito e que evoluiu rapidamente para um aumento de volume, alopecia e eritema. Após alguns dias o coxim também começou a ficar edemaciado a eritematoso. A tutora relatou ainda, ter administrado 1,2 ml de prednisona em casa, antes de levá-lo para a consulta.

Foi mencionado pela a tutora, que o animal possua um contactante saudável que não apresentava lesões de pele, afirmou não ter gatos em casa, mas relatou que o vizinho possuía e que ocasionalmente este tinha contato com os cães. A proprietária chamou a atenção também para o fato que o animal passeou na rua e subiu em um monte de areia de construção, no qual gatos e cães defecavam e que após essa ocorrência, notou o aparecimento das lesões, negando ter observado carrapatos ou pulgas e afirmando fazer controle de ectoparasitas mensalmente, além de referir normorexia, normoquesia, normoúria, normodipsia, e ausência de vômito ou diarreia.

Na avaliação física verificou-se mucosas normocoradas, tempo de preenchimento capilar em 2s, turgor fisiológico, linfonodos inguinais reativos, ausculta cardiopulmonar sem alterações, temperatura retal em 38,2°C, abdômen macio e sem algia e lesão em região distal de membro posterior direito apresentando alopecia, sem delimitação, eritema, edema, crostas, sem presença de exsudato (Figura 1), se estendendo até os coxins plantares do membro. Solicitou-se os seguintes exames complementares: hemograma, Alanina Aminotransferase (ALT), Fosfatase Alcalina (FA), Gama-Glutamil Transpeptidase (GGT) e perfil cutâneo, composto por citologia, raspado cutâneo e tricograma.

Figura 1: Lesão no membro posterior direito
Fonte: Arquivo pessoal da tutora



A tutora recusou a coleta do hemograma e das enzimas ALT, FA e GGT, autorizando somente o perfil cutâneo. O laudo do exame citológico da lesão apresentou resultado positivo para *Sporothrix* sp.; na pesquisa ausência de dermatoparasitas, enquanto no tricograma apenas identificação da fase folicular dos pelos arrancados para a realização do exame (Figura 2).

Figura 2: Resultado do primeiro perfil cutâneo
Fonte: Laboratório credenciado

Raça:	SPITZ	Especie:	Canino	Sexo:	M	Idade:	1 ANO
Data:	27/02/2025	Amostra:	Tripla				
Exame:	Perfil Cutâneo (Citologia, Pesquisa e Tricografia)			Método:	Tripla		

RESULTADO: POSITIVO

ACHADO: *Sporothrix* sp

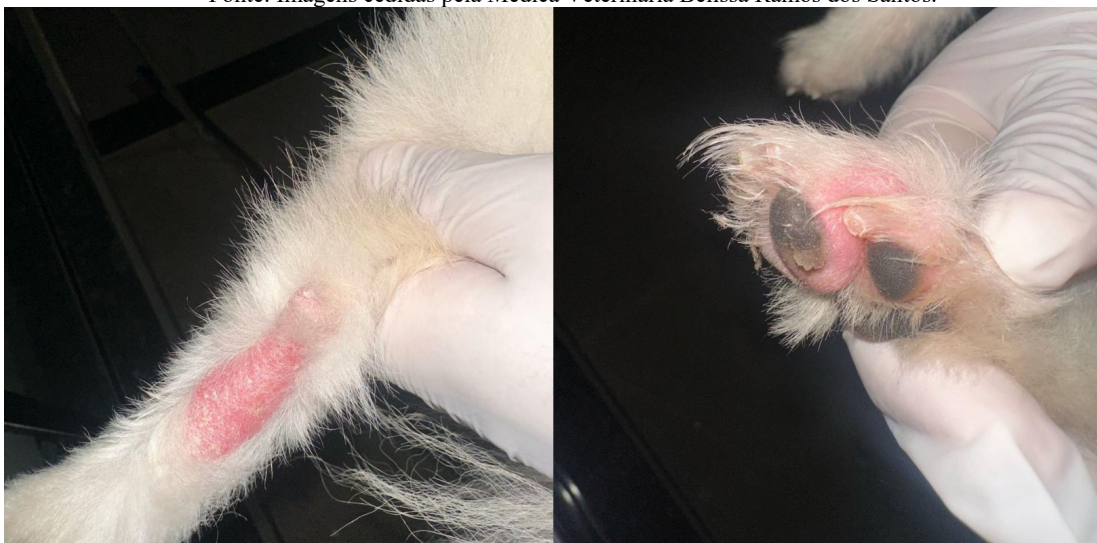OBS: RASPADO: Amostra ausente de dermatoparasita! TRICOGRAMA: Mais de 95% de pelos secundários! cerca de 60% de pelos em anágeno. CITOLOGIA: Presença de células sanguíneas com forte infiltrado leucocitário neutrofílico e sporotrix livres e fagocitados (++++)!

Imediatamente iniciou-se o tratamento com o uso de Itraconazol oral na dose de 100mg/animal na posologia de uma cápsula, SID, inicialmente por trinta dias. Concomitantemente prescreveu-se um suplemento a base de aminoácidos, vitaminas do complexo B e minerais, na posologia de meio comprimido, SID, durante trinta dias consecutivos, como preventivo de alteração na função hepática (Hep vet®), devido ao longo tratamento em que o animal iria passar, além de fazer o uso do colar elizabetano para que evitasse que o mesmo lambesse a lesão. Ressalta-se que foi elucidado a tutora que se tratava de uma zoonose, com risco de transmissão durante todo o tratamento.

Ato contínuo, foi recomendado manter o animal apenas em regime domiciliar, manipulando-o obrigatoriamente por meio do uso de luvas descartáveis, adotando o isolamento de outros animais contactantes, a higienização do ambiente com hipoclorito de sódio, assim como não permitir o acesso do animal em camas, sofás e cadeiras até a finalização do tratamento. A tutora foi advertida sobre a ocorrência de lesões tais como ferimentos ou outros sinais de âmbito dermatológico em humanos, devendo a mesma se reportar aos serviços médicos portando da informação de possuir um animal em tratamento para a esporotricose.

Decorridos sete dias de tratamento, na primeira revisão, a tutora relatou que não estava fazendo uso do colar elizabetano, o que proporcionou que o animal lambesse as lesões, culminado na piora do quadro (Figura 3).

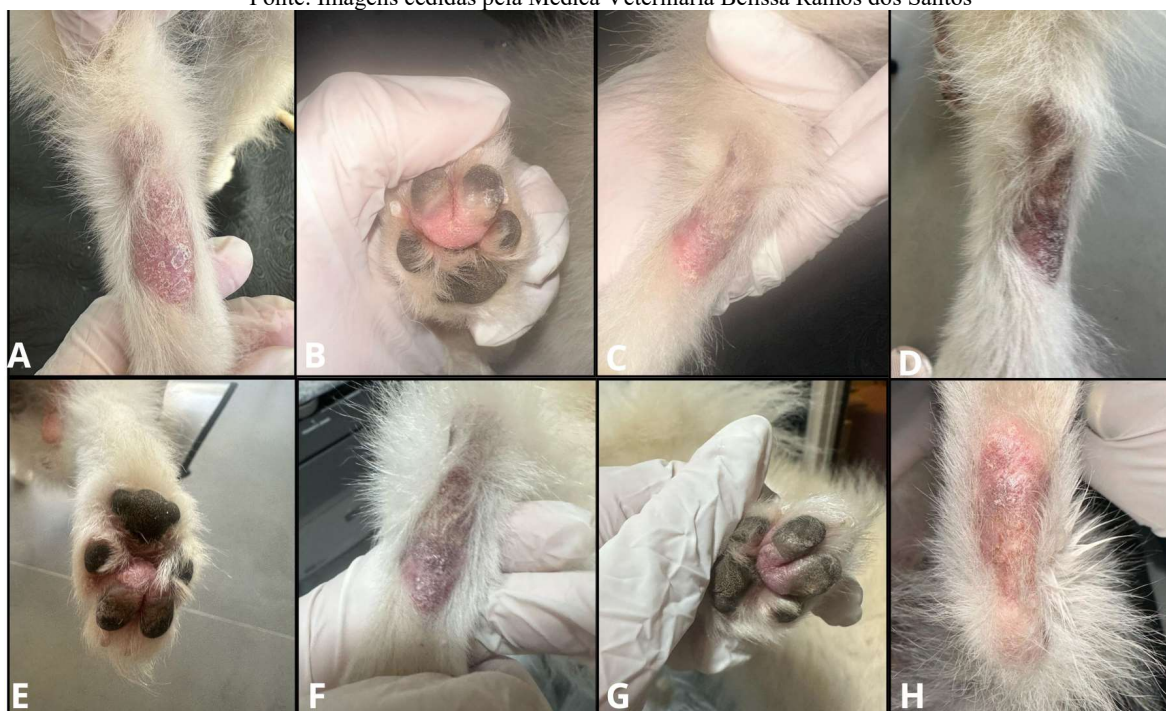
Figura 3: Piora das lesões devido a lambedura promovida pelo animal.
Fonte: Imagens cedidas pela Médica Veterinária Belissa Ramos dos Santos.



Em 06 de março de 2025, houve a necessidade da administração em conjunto de Iodeto de Potássio, Manipulado na concentração de 37,5 mg por cápsula, na posologia de 1 cápsula ao dia por 30 dias consecutivos, associado com ômega 3, 1 cápsula de 500 mg também por trinta dias e uma vez ao dia, objetivando-se melhora imunológica e reepilação no local da lesão. O paciente manteve-se em supervisão veterinária durante todo o tratamento, sendo possível registrar a lesão em diferentes estágios (Figura 4).

Figura 4: A: Registro com 10 dias de tratamento; B e C: Registro realizado com uso do flash, com 14 dias de tratamento; D e E: Registro com 18 dias de tratamento; F e G: Registro com 25 dias de tratamento; H: Registro utilizando o flash, com 26 dias de tratamento.

Fonte: Imagens cedidas pela Médica Veterinária Belissa Ramos dos Santos



Passados vinte e seis dias, a tutora solicitou que fosse adiantado o segundo raspado cutâneo, pois queria que o animal deixasse de estar isolado. Destarte, com menos de um mês do início do tratamento da esporotricose, realizou-se um novo perfil cutâneo, sendo então obtido o resultado de ausência de achados (Figura 5).

Figura 5: Resultado do segundo perfil cutâneo.

Fonte: Laboratório credenciado

Raça:	SPITZ ALEMÃO	Especie:	Canino	Sexo:	M	Idade:	1 ANO
Data:	26/03/2025	Amostra:	Tripla				
Exame:	Perfil Cutâneo (Citologia, Pesquisa e Tricografia)	Método:	Tripla				

RESULTADO: AUSENTE

ACHADO:

OBS: RASPADO: Amostra ausente de dermatoparasitas! TRICOGRAMA: 100% de pelos primários e em telógeno. CITOLOGIA: LAMINAS 1: Presença de células anucleadas da derme e fraco a moderado infiltrado de Macrófagos com raros Cocos basofílicos livres. LAMINA 2: Presença de células anucleadas da derme com raras leveduras!

Mesmo após a ausência de achados no exame citológico, foi solicitado a tutora que só retornasse o animal para o convívio após o fechamento total da lesão. Ademais, em receita complementar orientou-se a necessidade de continuar o uso do Itraconazol por mais 60 dias após o fechamento das lesões por

completo, totalizando assim 90 dias de uso do fármaco. Ao findar do tratamento e após a ausência de achados no terceiro exame citológico realizado, constatou que o paciente apresentou evolução clínica satisfatória, sem evidências de recidiva da lesão, com ausência de cicatrizes residuais e ainda com restabelecimento do crescimento piloso na área acometida (Figura 6). Dessa forma, o paciente recebeu alta médica e a confirmação de um quadro de cura da esporotricose canina.

Figura 6: Paciente após finalizar o tratamento.

Fonte: Arquivo pessoal da tutora.



Discussão

Embora pouco descrita, a esporotricose em cães é uma realidade que muitas vezes passa despercebida por conta da similaridade da enfermidade com outras dermatofitoses frequentemente subdiagnosticadas. A doença é uma micose subcutânea que acomete majoritariamente felinos domésticos, machos, com livre acesso à rua e não castrados (Jericó et al., 2015).

Boechat et al. (2020) e Félix et al. (2022) relatam que a esporotricose em cães caracteriza-se predominantemente por lesões cutâneas únicas, localizadas principalmente na cabeça — com maior frequência no plano nasal —, podendo também acometer o tórax, os membros e a região dorsal do tronco. Em felinos, por outro lado, observa-se padrão de acometimento disseminado, com lesões múltiplas que afetam a região nasal, a face, os membros e o dorso do tronco.

Como descrito anteriormente, o animal em um dos seus passeios, entrou em contato com areia, onde levanta-se a hipótese de ter sido o local da infecção pelo *Sporothrix* sp. De acordo McVey et al. (2017) por ser um fungo dimórfico, a sua transmissão envolve duas fases, sendo que a forma de infecção por micélio ocorre após o mesmo adentrar o tecido por meio traumático, onde em contato com o organismo, transforma-se em levedura que promove proliferação do microrganismo com resultado de lesões ulceradas exsudativas.

Lopez-Bezerra; Nascimento (2012) caracteriza o dimorfismo do *Sporothrix brasiliensis* por sobreviver e reproduzir-se em cultivo in vitro com temperaturas de 25°C-28°C, enquanto, em organismos vivos a fase leveduriforme prolifera-se em 35°C-37°C que ao ser exposto a temperaturas de 38,5°C não conseguem reproduzir-se. O município de Barreiras-BA apresenta clima semiúmido e temperaturas elevadas durante quase todo o ano, sendo reconhecida popularmente por possuir o clima quente. De acordo com dados do Instituto Nacional de Meteorologia (2025) a média dos picos e vales das temperaturas registradas nos anos de 2024 até Agosto de 2025 são respectivamente 38,9°C e

12,1°C, além de apresentar umidade relativa do ar média de 64%. Na cidade de Barreiras-BA a casuística da esporotricose se torna atípica, pois as médias das temperaturas não se enquadram na característica dimórfica do fungo.

A Organização Mundial da Saúde (2023) afirma que “o maior número de casos de esporotricose é encontrado na América Central e do Sul (particularmente no Brasil), sul dos EUA, África, China e Sudeste Asiático”. Segundo Brasil (2025), no país há registro de casos de esporotricose humana em 26 dos 27 estados brasileiros. Com a crescente confirmação de casos, urgiu a inclusão da doença humana na Lista Nacional de Notificação Compulsória de Doenças, Agravos e Eventos de Saúde Pública nos serviços de saúde privados e públicos em todo o território nacional, permitindo assim, maior monitoramento e controle da enfermidade, sendo então os casos registrados no Sistema de Informação de Agravos de Notificação (Sinan).

Em razão disso, é imprescindível que seja passado ao tutor todas as orientações em relação aos cuidados e tratamento, como descrito no caso. Destarte, as informações esplanadas pela tutora estão em concordância com o exposto em literatura por Jericó et al. (2015) que adverte profilaticamente, que os humanos devem possuir cautela na manipulação, portar do uso de luvas, isolar os animais em tratamento e promover a desinfecção do local com hipoclorito de sódio.

Para diagnóstico da esporotricose tem-se os métodos de citologia, histopatologia e cultura fúngica. Mascarenha et al., (2018) relata que o método padrão ouro para identificação e o isolamento fúngico é por meio de cultura com swab estéril, de amostras que incluem secreções e exsudatos das lesões cutâneas. Entretanto, as limitações como alto custo e demora para obtenção de um resultado, faz com que as outras opções sejam as de primeira escolha como ocorreu na exposição supracitada.

O tempo de tratamento de dermatopatias é variável, sendo de 30 dias e, se necessário, ocorre a associação de fármacos, como ocorreu no presente relato. Para o tratamento da esporotricose faz-se o uso de antifúngicos que agem inibindo a síntese do ergosterol. Os autores Oliveira (1999), Medleau (2003), Jericó et al. (2015) e McVey et al. (2017), afirmam que em casos de esporotricose podem-se utilizar os azóis como o Itraconazol e o Cetoconazol nas doses de 05 - 15mg/kg/dia, sendo o Itraconazol o fármaco de primeira eleição, continuando seu uso por pelo menos 30 dias após a cura clínica. O uso de Iodeto de potássio em cães e humanos é bastante tolerado, utilizado na dose de 40mg/kg TID ou QID; porém, seu uso deve ser evitado em felinos por conta do iodismo. E em casos de intolerância ao iodo, tem-se a Anfotericina B na dose de 1mg/kg/dia.

Analisando o caso descrito, verifica-se que corrobora Jericó et al. (2015) em afirmar que as infecções localizadas de esporotricose em pacientes imunocompetentes apresentam bom prognóstico. Assim, observa-se que o animal da raça Spitz Alemão recebeu a cura da enfermidade de acordo com o que é exposto em literatura e não apresenta sinal residuais como a alopecia (circunstância predisposta na raça), após o acometimento da esporotricose.

Conclusão

A esporotricose é uma enfermidade que necessita de atenção devido a sua alta patogenia e seu potencial zoonótico. O presente relato descreve uma lesão cutânea causada por o fungo *Sporothrix* sp. atípica em cães, principalmente no Oeste da Bahia. Entretanto, apesar da menor casuística na espécie canina, o risco é eminente para a saúde pública. Essa ocorrência ressalta a expansão dos casos de esporotricose canina no país. Dessa forma, se faz necessário o olhar atento do clínico veterinário para ser assertivo quanto ao diagnóstico e tratamento, garantindo assim bem-estar ao animal e controle epidemiológico da enfermidade.

Referências bibliográficas

- BARROS, M. B. L.; DE ALMEIDA PAES, R.; SCHUBACH, A. O. *Sporothrix schenckii* and sporotrichosis. *Clinical Microbiology Reviews*, v. 24, n. 4, p. 2011. DOI: 10.1128/CMR.00007-11. Acesso em 01 set. 2025
- BOECHAT, J. da S.; LIMA, F. de O.; RAMOS, A. M. de O.; OLIVEIRA, R. de S.; OLIVEIRA, W. de S.; SARAIVA, L. dos S.; LIMA-NETO, R. G.; SANTOS, I. dos; SOARES, D. de J.; LOPES-BEZERRA, L. M.; Canine sporotrichosis: polyphasic taxonomy and antifungal susceptibility of clinical isolates. *Medical Mycology*, v. 58, n. 5, p. 659–667, 2020. DOI: <https://doi.org/10.1093/mmy/myz121>.

- BRASIL. Ministério da Saúde. Esporotricose humana passa a ser de notificação compulsória no Brasil. Brasília, DF: Ministério da Saúde, 30 jan. 2025. Disponível em: <https://www.gov.br/saude-investe-mais-r-99-milhoes-para-ampliar-acesso-a-servicos-de-saude-mental-no-sus/pt-br/assuntos/noticias/2025/janeiro/ esporotricose-humana-passa-a-ser-de-notificacao-compulsoria>. Acesso em: 27 ago. 2025.
- FEITOSA, F. L. F. *Semiologia Veterinária: A Arte do Diagnóstico*. 4. ed. São Paulo: Roca, 2020.
- FÉLIX, A. de O.; PEREIRA, G. M.; ALMEIDA, A. J. de; ARAÚJO, L. C.; ARAUJO, G. D. G. F. de; VIEIRA-DA-MOTTA, O.; Risk factors, incidence and clinical aspects of sporotrichosis in dogs and cats in Campos dos Goytacazes, RJ. *Acta Veterinaria Brasilica*, v. 16, n. 2, p. 149-155, 2022. DOI: <https://doi.org/10.21708/avb.2022.16.2.10617>
- GREMIÃO, I. D. F.; MIRANDA, L. H. M.; REIS, E. G.; RODRIGUES, A. M.; PEREIRA, S. A. Zoonotic epidemic of sporotrichosis: cat to human transmission. *PLoS Pathogens*, v. 13, n. 1, p.e1006077, 2017.
- INSTITUTO NACIONAL DE METEOROLOGIA (INMET). Dados históricos. Disponível em: <portal.inmet.gov.br/dadoshistoricos>. Acesso em: 16 set. 2025.
- Jericó, M. M., Neto, J. P. A & Kogika, M. M.; *Tratado de Medicina Interna*. (1ª ed). Roca: Rio de Janeiro, 2015.
- Lopes-Bezerra, L. M; Nascimento, R. C; *Sporothrix schenckii and General Aspects of Sporotrichosis*. In: Ruiz-Herrera, José (ed.). *Dimorphic Fungi. Their Importance as Models for Differentiation and Fungal Pathogenesis*. Bentham Science Publishers. México, 2012
- MASCARENHAS, Mariana B.; LOPES, Natália L.; PINTO, Thiago G.; COSTA, Thiago S.; PEIXOTO, André P.; RAMADINHA, Regina R.; FERNANDES, Júlio I. Canine sporotrichosis: report of 15 advanced cases. *Pesquisa Veterinária Brasileira*, [S.L.], v. 38, n. 3, p. 477-481, mar. 2018. FapUNIFESP (SciELO). Disponível em: <https://doi.org/10.1590/1678-5150-PVB-4562>. Acesso em: 28 ago 2025.
- McVey, D. S., Kennedy, M., Chengappa, M. M., & Wilkes, R.; *Veterinary Microbiology* (4ª ed.). Guanabara: Rio de Janeiro, 2022.
- MEDLEAU, L; HNILICA, K. A. *Dermatologia de pequenos animais: atlas colorido e guia terapêutico*. São Paulo: Rocca, 2003.
- OLIVEIRA, J. C. de; *Micologia Médica*. Rio de Janeiro: J. Carvalhaes de Oliveira; 1999.
- Organização Mundial da Saúde (OMS). Sporotrichosis. Geneva: World Health Organization; 15 nov. 2023. Disponível em: <https://www.who.int/news-room/fact-sheets/detail/sporotrichosis>. Acesso em: 3 set. 2025.
- SALVADOR (BA). Secretaria Municipal da Saúde. Nota Informativa n.º 02 SMS/DVIS/VIEP/CCZ, de 15 de junho de 2021. Salvador, 2021. Disponível em: <https://www.crmvba.org.br/wp-content/uploads/2021/06/Nota-Esporotricose.pdf>. Acesso em: 4 set. 2025.
- SESAB. SECRETARIA DE SAÚDE DO ESTADO DA BAHIA. Boletim epidemiológico: Esporotricose nº01/2025. Salvador, 2025. Disponível em: https://www.saude.ba.gov.br/wp-content/uploads/2023/08/BoletimEsporotricoseNo01_julho2025-1.pdf. Acesso em 27 ago. 2025.

APÊNDICE – NORMAS DA REVISTA

I. Modelo de apresentação de artigo

Ii. Relato de caso

Iii. Revisão de literatura

I. Modelo de apresentação do artigo original

O título (Fonte Times New Roman, estilo negrito, tamanho 16, somente a primeira letra da sentença em maiúscula, o mais breve possível – máximo 15 palavras)

José Antônio da Silva¹, (iD Orcid <https://orcid.org/signin>)  (@ do Instagram)

Maria Fonseca², (iD Orcid [0000-0003-3974-6060](https://orcid.org/0000-0003-3974-6060))  (@ do Instagram)

Nomes de autores (ex., José Antônio da Silva¹). Todos com a primeira letra maiúscula e o número 1, 2, 3,... sobrescrito.

Afilições. *Filiações dos autores devem estar logo abaixo dos nomes dos autores usando os números 1, 2, 3,... sobrescrito e o símbolo * para o autor de correspondência. Instituição (Universidade Federal do Paraná), incluindo departamento (Departamento de Zootecnia), cidade (Curitiba), estado (Paraná) e país (Brasil). Todos com a primeira letra maiúscula e E-mail eletrônico. (Fonte Times New Roman, estilo Itálico, tamanho 9.)*

¹Professor da Universidade Federal do Paraná, Departamento de Zootecnia. Curitiba –PR Brasil. E-mail: contato@pubvet.com.br

²Pesquisador da Empresa Brasileira de Pesquisa Agropecuária (Cidade, Estado e País) – E-mail: contatopubvet@gmail.com

*Autor para correspondência

Resumo. A palavra resumo em negrito. Fonte New Times Roman, Tamanho 11, Parágrafo justificado com recuo de 1 cm na direita e 1 cm na esquerda. O resumo consiste não mais que 2.500 caracteres (caracteres com espaços) em um parágrafo único, com resultados em forma breve e compreensiva, começando com objetivos e terminando com uma conclusão, sem referências citadas. Abreviaturas no resumo devem ser definidas na primeira utilização.

Palavras-chave: ordem alfabética, minúsculo, vírgula, sem ponto final

Título em inglês

Abstract. Resumo em inglês. A palavra abstract em negrito.

Keywords: Tradução literária do português

Introdução

A palavra introdução deve estar em negrito e sem recuo. A introdução não deve exceder 2.000 caracteres (caracteres com espaço) e justifica brevemente a pesquisa, especifica a hipótese a ser testada e os objetivos. Uma extensa discussão da literatura relevante deve ser incluída na discussão.

Material e métodos

É necessária uma descrição clara ou uma referência específica original para todos os procedimentos biológico, analítico e estatístico. Todas as modificações de procedimentos devem ser explicadas. Dieta, dados de atividades experimentais se apropriado, animais (raça, sexo, idade, peso corporal, e condição corporal [exemplo, com ou sem restrição de alimentação a água]), técnicas cirúrgicas, medidas e modelos estatísticos devem ser descritos clara e completamente. Informação do fabricante deve ser fornecida na primeira menção de cada produto do proprietário utilizado na pesquisa (para detalhes, ver Produto Comercial). Devem ser usados os métodos estatísticos apropriados, embora a

biologia deva ser usada. Os métodos estatísticos comumente utilizados na ciência animal não precisam ser descritos em detalhes, mas as adequadas referências devem ser fornecidas. O modelo estatístico, classe, blocos e a unidade experimental devem ser designados.

Resultados e discussão

Na PUBVET os autores têm a opção de combinar os resultados e discussão em uma única seção.

Resultados

Os resultados são representados na forma de tabela ou figuras quando possível. O texto deve explicar ou elaborar sobre os dados tabulados, mas números não devem ser repetidos no texto. Dados suficientes, todos com algum índice de variação incluso (incluindo nível significância, ou seja, P-valor), devem ser apresentados para permitir aos leitores interpretar os resultados do experimento. Assim, o P-valor (exemplo, $P = 0.042$ ou $P < 0.05$) pode ser apresentado, permitindo desse modo que os leitores decidam o que rejeitar. Outra probabilidade (alfa) os níveis podem ser discutidos se devidamente qualificado para que o leitor não seja induzido ao erro (exemplo as tendências nos dados).

Discussão

A discussão deve interpretar os resultados claramente e concisa em termo de mecanismos biológicos e significância e, também deve integrar os resultados da pesquisa como o corpo de literatura publicado anteriormente para proporcionar ao leitor base para que possa aceitar ou rejeitar as hipóteses testadas. A seção de discussão independente não deve referir-se nenhum número ou tabela nem deve incluir o P-valor (a menos que cite o P-valor de outro trabalho). A discussão deve ser consistente com os dados da pesquisa.

Tabelas e figuras

Tabelas e figuras devem ser incluídas no corpo do texto. Abreviaturas devem ser definidas (ou redefinida) em cada tabela e figura. As tabelas devem ser criadas usando o recurso de tabelas no Word MS. Consultar uma edição recente da PUBVET para exemplos de construção de tabela. Quando possível as tabelas devem ser organizadas para caberem em toda a página (exemplo, retrato layout) sem ultrapassar as laterais da borda (exemplo, paisagem). Cada coluna deve ter um cabeçalho (exemplo, Dias de maturação, método de embalagem, valor de P). As unidades devem ser separadas cabeçalhos por uma vírgula ao invés de ser mostrado em parênteses (exemplo, ABTS, %). Limitar o campo de dados ao mínimo necessário para a comparação significativa dentro da precisão dos métodos. No corpo das referências da tabela para as notas de rodapé devem ser numerais. Cada nota deve começar em uma nova linha. Para indicar diferenças significativas entre as médias dentro de uma linha ou coluna são usadas letras maiúsculas sobrescritas.

Tabela 1. Exemplo de construção de tabela. Criada usando o recurso de tabelas no Word MS. Exemplo, Efeito do método de embalagem e tempo de maturação sobre a atividade antioxidante da carne de bovinos terminados em confinamento

	Dias de maturação	Métodos de embalagens		EPM*	P > Valor
		Filme	Vácuo		
ABTS ¹ , %	1	45,61A	45,61A	1,830	0,765
	3	48,45A	48,73A	1,891	0,651
	7	60,99B	60,72B	1,777	0,554
	14	63,86B	68,08B	1,645	0,556
	EPM	2,334	2,441		
	P < Valor	0,001	0,001		

*Erro padrão da média.

¹2,2'-azinobis- (3-ethylbenzothiazoline-6-sulfonic acid).

Médias seguidas de letras maiúsculas nas colunas são deferentes ($P < 0,05$).

Abreviaturas

Abreviaturas no texto devem ser definidas no primeiro uso. Os autores devem usar o padrão das abreviaturas internacionais de elementos. Abreviaturas definidas pelo autor devem sempre ser usadas exceto para começar uma frase. A abreviação definida pelo autor precisa ser redefinida no resumo o primeiro uso no corpo do artigo, em cada tabela, e em cada figura

Citações no texto

No corpo do manuscrito, os autores referem-se da seguinte forma: (Ferraz & Felício, 2010) ou Ferraz & Felício (2010). Se a estrutura da frase exige que os nomes dos autores sejam incluídos entre parênteses, o formato correto é (Ferraz & Felício, 2012a, b). Quando há mais de 2 autores no artigo o primeiro nome do autor é entre parênteses pela abreviação et al. (Moreira et al., 2004). Os artigos listados na mesma frase ou parênteses devem estar em ordem alfabética e ordem cronológica para 2 publicações no mesmo ano. Livros (AOAC, 2005; Van Soest, 1994) e capítulos de livros (Van Soest, 2019) podem ser citados. Todavia, trabalhos publicados em anais, CDs, congressos, revistas de vulgarização, dissertações e teses devem ser evitados.

Referências bibliográficas

1. Artigos de revista

Ferraz, J. B. S. & Felício, P. E. (2010). Production systems – An example from Brazil. *Meat Science*, 84, 238-243. Doi <https://doi.org/10.1016/j.meatsci.2009.06.006>.

Moreira, F. B., Prado, I. N., Cecato, U., Wada, F. Y. & Mizubuti, I. Y. (2004). Forage evaluation, chemical composition, and in vitro digestibility of continuously grazed star grass. *Animal Feed Science and Technology*, 113,239-249. Doi <https://doi.org/10.1016/j.anifeedsci.2003.08.009>.

2. Livros

AOAC – *Association Official Analytical Chemist*. (2005). Official Methods of Analysis (18th ed.) edn. AOAC, Gaithersburg, Maryland, USA.

Van Soest, P. J. (1994). *Nutritional ecology of the ruminant*. Cornell University Press, Ithaca, NY, USA. <https://doi.org/10.7591/9781501732355>.

3. Capítulos de livros

Van Soest, P. J. (2019). Function of the Ruminant Forestomach. In: Van Soest, P. J. (ed.) *Nutritional Ecology of the Ruminant*. 230-252. Cornell University Press, Ithaca, NY, USA. Doi: <https://doi.org/10.7591/9781501732355-016>.

II. Relato de caso

Deve conter os seguintes elementos:

Título, nome (s) de autor (es), filiação, resumo, palavras-chave, introdução, relato do caso clínico, discussão e conclusão. Os elementos anteriores devem seguir as mesmas normas do artigo original.

III. Revisão

Deve conter os seguintes elementos:

Título, nome(s) de autor (es), filiação, resumo, palavras-chave, introdução, subtítulos do tema e considerações finais. Os manuscritos devem seguir as mesmas normas do artigo original, à exceção de Material e métodos, Resultados e discussão; no seu lugar, utilize títulos e subtítulos sobre o tema.

Envio de artigo

O envio de artigos pode ser realizado pelo site <http://www.pubvet.com.br/envios> ou enviar diretamente no e-mail contato@pubvet.com.br.

Para enviar o artigo pelo site você deve cadastrar o e-mail no pubvet.com.br/cadastro. Caso já possua cadastro basta entrar no pubvet.com.br/login, em seguida acessar em artigo e clicar em cadastrar novo, preencher o formulário, anexar o arquivo em Word e salvar depois de preencher todos os dados. O autor que realiza a submissão fica automaticamente cadastrado como autor para correspondência.

Ficou com alguma dúvida?

Entre em contato com nossa equipe no seguinte e-mail: contato@pubvet.com.br.